PAM
WR17
1906-
N41I

Fasc. IV. Tab. XXVII—XXXV.

IKONOGRAPHIA DERMATOLOGICA.

—o—

Atlas seltener, neuer und diagnostisch unklarer Hautkrankheiten.

Atlas des maladies rares de la peau.

An Atlas of New and Rare Skin Diseases.

Tabulae selectae

adjuvantibus

de Amicis, Tommaso (Napoli); Arning, Ed. und Hensel, A. (Hamburg); Balzer (Paris); Bayet (Bruxelles); Bertarelli, Ambr. (Milano); Besnier, Ernest (Paris); Boek, Caesar (Christiania); Brocq, L. (Paris); Bronson, B. Edward (New York); Brooke, H. G. (Manchester); Crocker, H. Radcliff (London); Csillag, Jakob (Budapest); Danlos (Paris); Darier, J. (Paris); Doutrelepont, J. (Bonn); Dubreuilh, W. (Bordeaux); Ehrmann, S. (Wien); inger, Ernest (Wien); Fordyce, John A. (New York); Fournier, Alfred (Paris); Fox, T. Colcott (London); Galloway, James (London); Gaucher, E. (Paris); Hallopeau, H. (Paris); Harttung, W. (Breslau); Herxheimer, K. (Frankfurt a. M.); Hoffmann, Erich (Berlin); Hyde, James N. (Chicago); Jackson, George F. (New York); Jacquet, L. (Paris); Jadassohn, Josef (Bern); Jamieson, Allan (Edinburgh); Klingmüller, Viktor (Kiel); Kreibich, Karl (Prag); Lesser, Edmund (Berlin); Low, Cranston R. (Edinburgh); Lustgarten, Siegmund (New York); v. Marschalko, Th. (Klausenburg); Mendez da Costa, S. (Amsterdam); Merk, Ludwig (Innsbruck); Morris, Malcolm (London); Mucha, Viktor (Wien); Nicolas, J. (Lyon); Itramare, H. (Genf); Pawlow, F. P. (Petersburg); Pellizzari, Celso (Florenz); Perry, Cooper (London); Petrini-Galatz (Bukarest); Pick, Ph. J. (Prag); Pospelow, Alexis (Moskau); Rasch, C. (Kopenhagen); Riehl, G. (Wien); Rille, J. H. (Leipzig); Róna, S. (Budapest); Selenew, Iwan (Charkow); Schäffer, J. (Breslau); Smith, Walter G. (Dublin); Sommer, B. (Buenos Aires); Stelwagon, Henry W. (Philadelphia); Thibierge, Georges (Paris); Unna, P. G. (Hamburg); Walker, Norman (Edinburgh); Welander, E (Stockholm); White, James C. (Boston); Wolff, A. (Strassburg); Wolters, M. (Rostock); Zieler, Karl (Würzburg)

editae a

Albert Neisser
Breslau.

Eduard Jacobi
Freiburg i. Br.

Urban & Schwarzenberg
Berlin und Wien.

Masson & Cie.
Paris.

1909.

Rebman Company
New York.

Rebman Limited
London.

INDEX.

	Tab.	Fig.	Pag.
Ed. Arning und H. Hensel (Hamburg). Pseudoleucaemia cutis	XXVII	33	127
R. Cranston Low (Edinburgh). Casus pro diagnosi	XXVIII	34	133
Norman Walker (Edinburgh). Dermatitis gangraenosa infantum	XXIX	35	141
Jakob Csillag (Budapest). Dermatitis lichenoides chronica atrophicans (Lichen albus v. Zumbusch)	XXX	36	147
Erich Hoffmann (Berlin) Über einen mehrere Jahre hindurch beobachteten Fall von Lichen sclerosus	XXXI XXXII	37, 38 39, 40	153
Viktor Mucha (Wien). Urticaria chronica papulosa	XXXIII	41	159
J. Schäffer (Breslau). Exanthema vegetans ex usu Bromi	XXXIV	42	163
Karl Zieler (Würzburg). Exanthema menstruale "angioneuroticum"	XXXV	43	171

Privilege of copyright in the United States reserved under the Act approved March 3, 1905, by Urban & Schwarzenberg, Berlin.



Pseudoleucaemia cutis.

Ein Fall von Pseudoleukämie mit Hauttumoren.

Aus der dermatologischen Abteilung des Allgemeinen Krankenhauses St. Georg, Hamburg.
Oberarzt Dr. Ed. Arning.
Mitgeteilt von Ed. Arning und H. Hensel.

Tab. XXVII, Fig. 33.

Der Fall, von dem die vorliegende Abbildung stammt, kam 1908 auf der Hautabteilung des Allgemeinen Krankenhauses St. Georg zu Hamburg zur Beobachtung. Seine exzeptionellen, klinischen Symptome und der Umstand, daß der letale Verlauf zu einer Autopsie führte, lassen es wünschenswert erscheinen, den Fall in der Ikonographia dermatologica zu fixieren.

Die erste Veröffentlichung über Tumoren der Haut bei Pseudoleukämie stammt von Arning gelegentlich des III. Kongresses der Deutschen Dermatologischen Gesellschaft zu Leipzig 1891, wo er eine in diese Kategorie fallende Patientin vorstellte. Kurz vorher war die pruriginös-urticarielle Form der Pseudoleukämie von E. Wagener und von M. Joseph beschrieben worden. Es ist merkwürdig, wie seit dem Bekanntwerden der Hautaffektionen bei Pseudoleukämie und Leukämie durch diese Beobachtungen des Jahres 1891 die Veröffentlichungen über derartige Fälle sich vermehrt haben, so daß 1899 Pinkus schon zu einer großen kritischen Sichtung des Materials schreiten konnte. Es erübrigt sich daher, auf die einschlägige Literatur bis zu diesem Zeitpunkt einzugehen, da dieses in umfassender Weise von Pinkus in seiner Arbeit getan ist. Hervorgehoben werden mag, daß das Bild der Hautaffektionen bei Leukämie und Pseudoleukämie ein überaus mannigfaches ist, und eigentlich jeder beobachtete Fall wesentliche Verschiedenheiten aufweist, auch in Beziehung auf den Blutbefund, soweit er in den einzelnen Fällen genau erhoben worden ist. Dieses trifft auch für die in den letzten Jahren veröffentlichten Fälle zu, die hier angeführt werden sollen, soweit sie zugänglich waren. P. Linser veröffentlichte im Jahre 1906 zwei Fälle von Hautaffektionen bei Bluterkrankungen, von denen der eine lokalisierte, erbsen- bis taubeneigroße Tumoren in der Haut aufwies, die aus atypischen Rundzelleninfiltrationen bestanden. Wie in dem Arningschen Falle beschränkten sich diese Tumoren nicht auf die Haut, sondern gingen zum Teil bis in die Muskulatur hinein. In dem 2. Falle handelte es sich um eine mehr diffuse Infiltration der ganzen Haut mit Lymphocyten unter dem klinischen Bilde einer Erythrodermia exfoliativa. Die Fälle kamen beide zum Exitus. Das nächste Jahr brachte eine Veröffentlichung von Touton, der bei einer 29jährigen Frau Knotenbildungen an den Fingern, Armen, Rücken, Brust und Stirne beobachtet hat, die ebenfalls mit einem pathologischen Blutbefunde von nicht genau definierbarer Form kombiniert waren. Das letzte Jahr 1908 bringt dann noch zwei Veröffentlichungen, eine von Kreibich und eine von Scholz. Kreibich hatte

Gelegenheit, einen Fall zu beobachten, bei dem klinisch tumorähnliche Infiltrationen, urticarielle Veränderungen und eine auffallende Gefäßzerreißlichkeit mit einem pseudoleukämischen Blutbilde verbunden waren. Dieses Blutbild war auch in dem zweiten Fall vorhanden, doch bot die Affektion auf der Haut den Status einer Lymphosarcomatosis. Tumoren der Haut, die sich mikroskopisch durchaus als Lymphome erwiesen, beobachtete Scholz im ersten seiner beiden Fälle, doch erschien hier das Blut absolut normal, trotzdem der Beginn der Erkrankung bereits 5 Jahre zurück lag.

Wie aus den erwähnten Arbeiten ersichtlich, ist es vorderhand unmöglich, ein einheitliches Bild der Beteiligung der Haut bei diesen ebenfalls von Fall zu Fall verschiedenen Erkrankungen des Blutes zu fixieren, ebensowenig, wie es bisher trotz aller Bemühungen nicht gelungen ist, ein ätiologisches Moment irgendwelcher Art zu entdecken. Nur das eine ist mikroskopisch allen zu dieser Gruppe gehörigen Hauterkrankungen gemeinsam, daß es sich immer um Anhäufungen von lymphoiden Zellen als diffuse Infiltration oder als scharf umschriebener Herd handelt. Die Infiltrate können so groß werden, daß sie das Epithel usurieren, anderseits sich in das subcutane Fettgewebe vorschieben, ja, sogar in die Muskulatur eindringen. Von Sarkomen sind sie namentlich dadurch unterschieden, daß die normalen Hautorgane, wie Drüsen und Haarbälge, erhalten bleiben oder wenigstens nur verdrängt werden. Es sind eben nur Konglomerate von Lymphzellen. Einheitlich bei allen Fällen ist auch der Umstand, daß man die sonst für chronische Entzündungen typischen Mast- und Plasmazellen entweder gar nicht oder nur in verschwindend geringer Zahl findet. Nie ist es gelungen, in den veränderten Hautpartien irgendwelche pathogenen Mikroorganismen nachzuweisen, ebensowenig wie im Blute selbst.

Der Fall, der auf der Hautabteilung des Allgemeinen Krankenhauses St. Georg zur Beobachtung kam, bot folgende Krankengeschichte:

Die unter Hinzuziehung der sehr intelligenten Eltern erhobene Anamnese lautet: Die Eltern des kleinen Patienten haben nur Kinderkrankheiten durchgemacht, sonst sind beide angeblich stets gesund gewesen, insonderheit wird Lues beiderseits negiert, auch sind keine Anzeichen derselben nachweisbar. Patient machte im Alter von 4 Jahren Masern, von 5 Jahren Keuchhusten durch. In den letzten 3 Jahren kränkelte Patient sehr viel, im Dezember des letzten Jahres überstand er einen Gelenkrheumatismus. Im April dieses Jahres zeigten sich auf der Haut der Arme und Beine kleine rote Stellen, die anfangs gänzlich schmerzfrei, später nur leicht druckempfindlich waren. Erst in allerletzter Zeit sollen sich diese roten Stellen auch im Gesicht gezeigt haben. Diese anfangs nicht über das Niveau der Haut erhabenen, kleinen roten Flecke vergrößerten sich allmählich, wölbten sich aus der Haut hervor und nahmen eine livide Farbe an, mit einem matten Glanze, um schließlich als graublaue Knoten der Haut immer deutlicher in Erscheinung zu treten. Die Peripherie der Knoten war ziemlich rund und von dem Durchmesser einer Erbse bis zu dem einer Haselnuß. Die umgebende Haut war während des ganzen Verlaufes reaktionslos. Das Allgemeinbefinden war wechselnd, oft stellten sich starke Kopfschmerzen ein. Die Hautfarbe war nie frisch gewesen, sah aber in der letzten Zeit erschreckend blaß aus. Der Appetit war mangelhaft, der Schlaf unruhig. Husten oder sonstige Lungensymptome waren nicht beobachtet. Bei stärkerer Bewegung bestand rasch einsetzende Kurzatmigkeit.

Status praesens. Seinem Alter von 9 Jahren entsprechend entwickeltes Kind, das sehr gut gehalten zu sein scheint, trotzdem aber sehr abgemagert ist, extrem blaß,

mit wachsgelber Haut, Gebiß gut erhalten. Sichtbare Schleimhäute ebenfalls auffallend blaß, jedoch ohne Defekte, ohne Tumoren; Tonsillen nicht geschwollen. Inguinaldrüsen beiderseits kirschgroß, derb, wenig druckempfindlich. Cubitaldrüsen ebenso, kirschkerngroß. Cervicaldrüsen und Achseldrüsen beiderseits leicht vergrößert. Sensibilität auf der ganzen Haut normal, Reflexe normal. Augenhintergrund normal, nur blaß, keine Sehstörungen. Klopfschall und Atemgeräusch über den Lungen überall normal, Grenzen normal, nach unten hinten gut verschieblich. Herzgrenzen normal, Töne rein. Puls kräftig, etwas beschleunigt. Abdomen etwas gespannt, kein Ascites. Die Leber erscheint vergrößert, überragt den Rippenrand $1^1/_2$ Finger breit. Den vorderen Rand der Milz fühlt man zwischen dem linken Rückenrand und dem Nabel. Urin ohne Eiweiß und Zucker. Temperatur 38·2.

In der Haut der Fußrücken, Arme, Beine, spärlicher am Rumpfe, noch weniger im Gesicht sieht man kleine, blaßrote Flecke, daneben etwas größere, bräunlichblaue, rundliche, flach hervortretende, infiltrierte Hautpartien. Dazwischen wölben sich knopfförmige, graublaue, mattglänzende, pralle, leicht druckempfindliche Tumoren von der Größe einer Erbse bis zu der einer halben Walnuß vor. Mit diesen größeren Tumoren ist hauptsächlich die Haut der Arme und Beine durchsetzt, die Streckseite mehr bevorzugt als die Beugeseite. Die Tumoren erscheinen verschieblich, nicht mit der Unterlage verwachsen. Die Hautsensibilität über den Flecken ist unverändert. Die vom rechten Oberschenkel entnommene Moulage, von der die Abbildung stammt, gibt die Verteilung der Flecken und Knoten in der absolut reaktionslosen Haut besser wieder als jede Beschreibung. Die Lanugohaare sind überall erhalten, keine vasomotorische Erregbarkeit, keine urticariellen Symptome, Schweißsekretion unbehindert. Im Blute weder mikroskopisch noch kulturell Mikroorganismen nachweisbar.

Schon aus dem rein klinischen Bilde wurde die Diagnose auf Tumoren der Haut bei Bluterkrankung gestellt. Die Blutuntersuchung ergab einen Hämoglobingehalt von nur 35%, das specifische Gewicht war 1017 (normal 1058). Die Zahl der roten Blutkörperchen war 1,400.000, die der weißen 2000. Blutausstrichpräparate (Dr. Roosen-Runge) ergab folgendes Resultat:

Erythrocyten:

Makro-mikrocyten,
Poikilocyten,
Polychromatophile,
Basophil getüpfelte,
Normoblasten,
Megaloblasten (spärlich).

Leukocyten:

	Prozent
Polynucleäre neutrophile	15
„ eosinophile	9
Lymphocyten	53
Myelocyten	14
Übergangsformen	6
Atypische	3

WELLCOME INSTITUTE LIBRARY
Coll. welMOmec
Call No. pam WR 17 1906 N41i

An der Innenseite des rechten Oberschenkels wurde ein Tumor mit angrenzender äußerlich normaler Haut exzidiert zur mikroskopischen Untersuchung. Es wurde mit Orcein und Polychrommethylenblau gefärbt. Das mikroskopische Präparat, nach dem die Fig. *a* angefertigt ist, zeigt bei schwacher Vergrößerung einen normalen, etwas schmalen Epithelsaum. In der Cutis sieht man zahlreiche elastische Fasern und normales Kollagen, auseinandergedrängt durch rundliche, manchmal um Gefäße herum liegende, unscharf begrenzte, zum Teil in die Nachbarschaft diffus sich ausbreitende Nester von lymphoiden Zellen in großer Zahl. Durch diese zelligen Einlagerungen



Fig. *a*.

wird kein normaler Bestandteil der Haut vernichtet wie bei ausgesprochen malignen Veränderungen, sondern Haarbälge, Drüsen und Bindegewebe sind erhalten. Das Bindegewebe mit den elastischen Fasern ist durch diese Einlagerungen netzförmig auseinandergedrängt. Weiter nach unten zu grenzt das Infiltrat zunächst an manchen Stellen an das Fettgewebe, an andern nimmt es auch den oberen Teil des subcutanen Fettes vollständig ein und läßt nur noch wenige Fettzellen mitten zwischen den Infiltrationszellen erkennen. Die Fig. *b* zeigt die Infiltrationszellen bei starker Vergrößerung und nun sieht man, daß sie im wesentlichen von einer rundlichen Form sind, mit einem großen, chromatinreichen Kern mit mehreren feinen Kernkörperchen. Die Protoplasmaschicht ist nur schmal. Dort, wo die Zellen dicht gehäuft beieinander liegen, zeigt sich an Stelle der runden Formen verschiedene Abplattung. Mastzellen sind überhaupt nicht sichtbar, Plasmazellen kommen ganz vereinzelt vor,

Mitosen sind auch bei Härtung mit Sublimat nicht nachweisbar. Im Gegensatz zu richtigem Sarkomgewebe sieht man vielfach zwischen den lymphoiden Zellen noch Fasern von Stützgewebe. Gleich hier mag vorausgenommen werden, daß bei der Autopsie in der Umgebung des rechten Nierenbeckens ein Infiltrat gefunden wurde, das sich mikroskopisch als dichte, unregelmäßig begrenzte Anhäufung von lymphoiden Zellen erwies, von der gleichen Struktur wie in der Unterhaut. Nach diesem klinischen, mikroskopischen und hämologischen Befund wurde die Diagnose auf Pseudoleukämie mit Hauttumoren gestellt. Zwar entsprach im Blutbefund die verschiedene Form der Leukocyten dem Bilde einer Leukämie, speziell einer lymphogenen, doch war anderseits das Zahlenverhältnis zwischen den roten und weißen Blutkörperchen annähernd

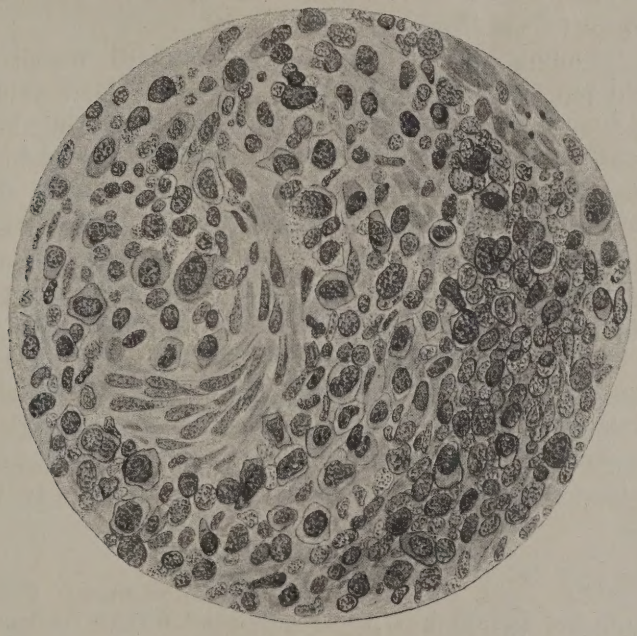

Fig. *b*.

normal, so daß wir die Diagnose auf Pseudoleukämie mit begleitender schwerer Anämie stellen mußten.

Therapeutisch wurde Arsen zuerst intern, dann bei Auftreten von Magenbeschwerden subcutan gegeben, u. zw. in der Form des Arsacetin „Ehrlich", zweimal wöchentlich 0·05—0·2 in steigender Dosis, leider aber damit eine Beeinflussung des Prozesses nicht erzielt.

Die Tumoren wuchsen langsam, auch kamen neue kleine hinzu. Die Temperatur bewegte sich stets um 38° herum, mit einzelnen höheren Anstiegen. Die Blässe nahm noch mehr zu, soweit das überhaupt bei der schon bestehenden wachsartigen Farbe zu konstatieren war. Sämtliche Drüsen schwollen stärker an, zugleich nahm die ganze Haut immer mehr ein pralles Aussehen an, jedoch bestand kein Ödem, auch wurde nie Eiweiß im Urin konstatiert. Appetit und Verdauung blieben im ganzen gut, nie ist das geringste pruriginöse Symptom aufgetreten. In den letzten 2 Wochen klagte der kleine Patient über starke Schmerzen im Abdomen. Die Bauchdecken waren straff gespannt, eine Dämpfung bestand jedoch an keiner Stelle. Das Kind wurde immer

kurzatmiger, dabei war das Sensorium stets frei, allerdings schlief Patient sehr viel und wurde eigentlich immer erst um die Mittagszeit gänzlich wach. Unter zunehmender Atemnot trat dann am 12. November der Exitus ein.

Sektionsprotokoll. (Prosektor Dr. Simmonds.) Leiche eines Knaben in mäßig schlechtem Ernährungszustand. Am Unterarm rechts und links, ebenso an beiden Oberarmen, an Ober- und Unterschenkel in der Haut linsen- bis walnußgroße, derbe, silbergraue Geschwülste, die sich mit der Haut leicht verschieben. An beiden Beinen neben den Knoten gelbe, linsengroße Flecken, die nicht prominieren, die gleichen Flecke auf Gesicht-, Brust- und Bauchhaut. Im Gesicht kleine, hellere Knoten, sonst wie oben. Lymphdrüsen des Halses, der Leistengegend, des Ellenbogens und der Achselhöhlen hart geschwollen. Am rechten Oberarm ist ein Knoten von Markstückgröße mit schwarzem Schorf bedeckt.

Brust. Bei Eröffnung des Herzbeutels entleeren sich ungefähr 100 cm^3 klarer Flüssigkeit. Epikard mit einigen punktförmigen Blutungen. Herz wenig größer als die Faust der Leiche. Klappen intakt. Aortenklappen verdickt mit einer kleinen verrukösen Auflagerung versehen. Herzmuskel hellbraun. Papillarmuskel leicht gefleckt. Pleura frei, Lungen gefleckt, marmoriert, lufthaltig, saftreich. Hilusdrüsen derb geschwollen.

Hals. Oesophagus o. B. Tonsillen vergrößert, derb, auf Druck entleert sich Eiter. Kehlkopf, Trachealschleimhaut o. B. Aorta platt. Cervicaldrüsen geschwollen. Thyreoidea o. B.

Bauch. Milz sehr groß, 241 *g* schwer, derb. Pulpa nicht abstreifbar. Oberfläche glatt. Rechte Niere groß, fest. Kapsel leicht abziehbar, glatt. Das Gewebe um das Nierenbecken ist hämorrhagisch gefärbt, läßt das Fett nicht mehr erkennen. Zeichnung verwaschen. Parenchym trübe. Becken glatt. Links ebenso. Mesenterialdrüsen geschwollen. Nebennieren klein, o. B. Pankreas desgleichen. Magen o. B. Gallenwege o. B. Leber glatt, bräunlichgelb, Zeichnung deutlich. Geringe Eisenreaktion. Mark des Oberschenkelknochens braunrot gefärbt, nirgend Fettmark erkennbar. Beckenorgan o. B.

Gesamtbefund:

Multiple Hauttumoren.
Anschwellung sämtlicher Lymphdrüsen.
Vergrößerung der Milz.
Nephritis parenchymatosa.
Hämorrhagische Infarkte des peripyelitischen Bindegewebes.
Alte Verdickungen der Aortenklappen, geringe frische Auflagerung.
Ödem der Lungen.
Tonsillitis.
Hämorrhagien des Epikards.
Geringe Verfettung des Herzfleisches.

Blutkultur. Negativ. Wassermannsche Reaktion negativ.

Die wesentlichsten Punkte, die sich bei der Beobachtung des Falles für uns ergeben haben, sind folgende: Es hat sich nicht um eine multiple Hautsarcomatose gehandelt. Das geht sowohl aus dem mikroskopischen Befund der Tumoren sowie auch aus dem Umstande hervor, daß keinerlei Tumormetastasen in den inneren Organen sich gebildet hatten. Die Einlagerung des lymphoiden Gewebes in die umgebende Fettschicht des linken Nierenbeckens konnte nicht als metastatische Tumorbildung ausgesprochen werden. Die Verbreitung des Prozesses in das subcutane Fettgewebe entsprach durchaus dem Bilde des ersten Arningschen Falles, es fehlten dagegen die Muskeltumoren. Als auffallend ist hervorzuheben, daß die Arsentherapie völlig im Stich gelassen hat.

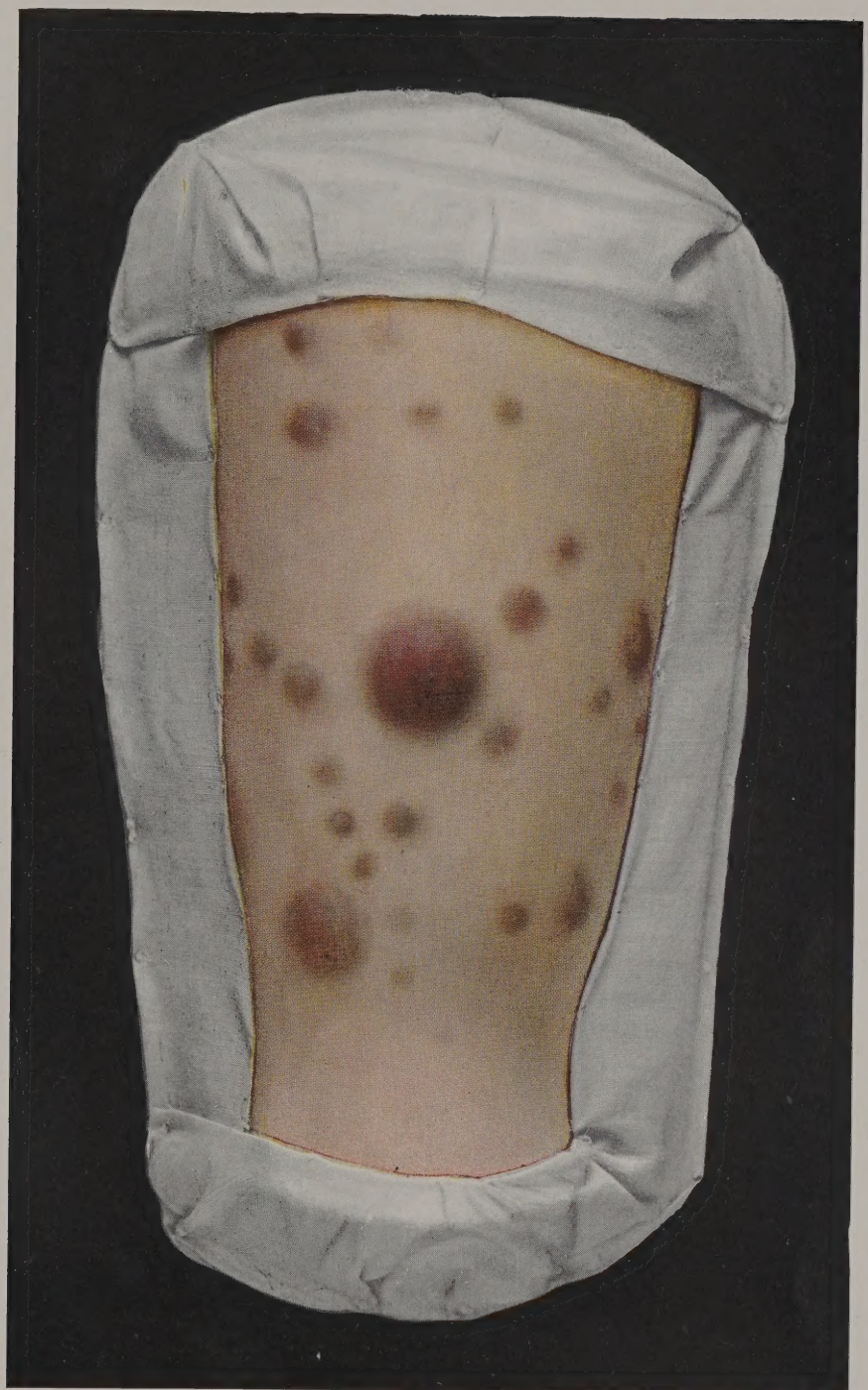

33.
ED. ARNING und H. HENSEL
Pseudoleukaemia cutis.

Verlag von Urban & Schwarzenberg in Berlin u. Wien.

(From the Skin Department of the Royal Infirmary and the Laboratory of the Royal College of Physicians, Edinburgh.)

Casus pro diagnosi.

By R. Cranston Low, M. B., F. R. C. P., Assistant Physician to the Skin Department of the Royal Infirmary, Edinburgh.

Tab. XXVIII, Fig. 34.

Walter S. aged 25 was admitted to Ward I of the Royal Infirmary, Edinburgh, on November 9, 1907, under the care of Dr. Norman Walker, to whom I am indebted for permission to publish the case. The patient complained of an eruption on the face and limbs, which began over twenty years before at the age of four years. The eruption commenced on the backs of the elbows and the fronts of the knees, the hands, feet and face becoming affected later. The disease gradually extended on the limbs where it has persisted without disappearing, but on the face the eruption has come and gone disappearing for several months only to reappear later much as before. At no time has there been any itching nor is there any difference in the eruption in the different seasons of the year. He does not seem to have paid much attention to how it spread as he can't give any very clear history, but the spread seems to have been very slow and insidious. The eruption has never interfered in any way with his general health.

Except for an attack about three years ago of what he was told was „indigestion" but what from his description may have been appendicitis, he has had no previous illnesses. He suffers occasionally from chilblains in Winter. There is no history of rheumatism or syphilis. His father died when patient was quite young, the cause of death being unknown. His mother died of a "chill" at 52 years of age. He has three brothers and two sisters all alive and well. There is no history of tuberculosis in the family. Since leaving school he has worked at the coal pit-heads and as a railway porter.

Eleven years ago in August 1897 he was treated in the wards of the Royal Infirmary under Dr. Allan Jamieson's care for five months. The following is a short account of his condition from notes made by Dr. Darlington at that time. The upper extremities were alone affected when he was admitted. On the right upper extremity there was a large irregularly shaped patch of eruption situated on the anterior and external aspect of the limb a short distance below the shoulder. On the inner aspect of the upper arm there were also four smaller almost circular spots with several minute commencing areas. All these lesions were slightly raised above the surface, reddened, of well-defined outline and covered with dry yellowish scales. There was a similar large patch on the olecranon and extending down the back of

the forearm about three inches. Except for two small islands of healthy skin all the lower part of the posterior aspect of the forearm, the posterior aspect of the wrist and the back of the hand were completely covered by the eruption. The backs of the first phalanges of the fingers and thumb were also affected, as also the backs of the second phalanges of the fingers. The skin over the backs of the metacarpo-phalangeal joints and interphalangeal joints was unaffected. The hand felt stiff and could not be moved with freedom. On the hand the skin was red and dry and could only be pinched up with difficulty and was covered with very thin firmly adherent scales. On the left upper extremity at its upper end were two roughly circular patches each about the size of a florin, together with three smaller spots. There was a large patch on the posterior and external aspects of the arm extending from one inch above the olecranon process downwards to the junction of the middle and lower part of the forearm. On all these areas the eruption was exactly similar in character to that on the right arm. The front of the forearm was completely free from eruption. On the back of the wrist and hand the skin was red and dry but free from scales except at the edges of the red area where it was peeling off slightly. The back of the first phalanx of the thumb and forefinger was affected as on the other side. Both palms and all the finger nails were quite healthy.

Whilst in the ward the eruption came out on the face, the upper lip becoming red and covered here and there with whitish scales. The lower lip, chin, upper and lower eyelids of the right side, cheeks and sides of the neck also exhibited red spots of a similar character. The scalp was not scaly but the patient said it had been so at one time. There is no mention of any signs of scarring of the skin.

The condition was considered one of psoriasis and the later eruption on the face as the seborrhoeic type of that disease. He was treated with alkaline baths and starch poultices to the limbs to remove the scales. Sulphur, salicylic acid, and pyrogallic acid, oxidised pyrogallic acid and Hebra's diachylon ointments were tried in succession. The last mentioned was the only application which seemed to have any beneficial effect. Internally he was given Antimon. Tartarat. gr. $^1/_{16}$ t. i. d. He left hospital slightly improved on January 17, 1898.

A year later he was again treated in the ward for two months. Unfortunately the notes of his condition at that time cannot be found, but evidently the lesions had shown an appearance like lupus vulgaris as he was treated by salicylic and creosote plaster mull on one arm. The patient says that the parts became very red and raw but after healing up again the eruption was just much the same as before.

He was not seen again till seven years later when he was admitted to the wards under Dr. Norman Walker's care on November 9, 1907. At that time the eruption was much more widespread than on the previous occasions. The lower part of the face including the nose, cheeks, and chin, was covered with a red slightly scaly eruption which had a fairly abrupt edge. The eruption was more extensive on the left side of the face than on the right. The left ala of the nose and the skin around the lips were not so red as the other parts being of a livid colour and slightly scaly. The scales on all the lesions of the face were yellowish white and greasy looking such as one sees in seborrhoeic dermatitis.

On the extremities the eruption was almost bilaterally symmetrical. On the upper extremities on their anterior aspect the whole skin is involved except on the

palms and on a small area in front of the elbow joints. The cast which was made at this time shows the appearance of the lesions on the front of the left arm. The skin on the front of the elbow is normal and nearly all round this normal area are

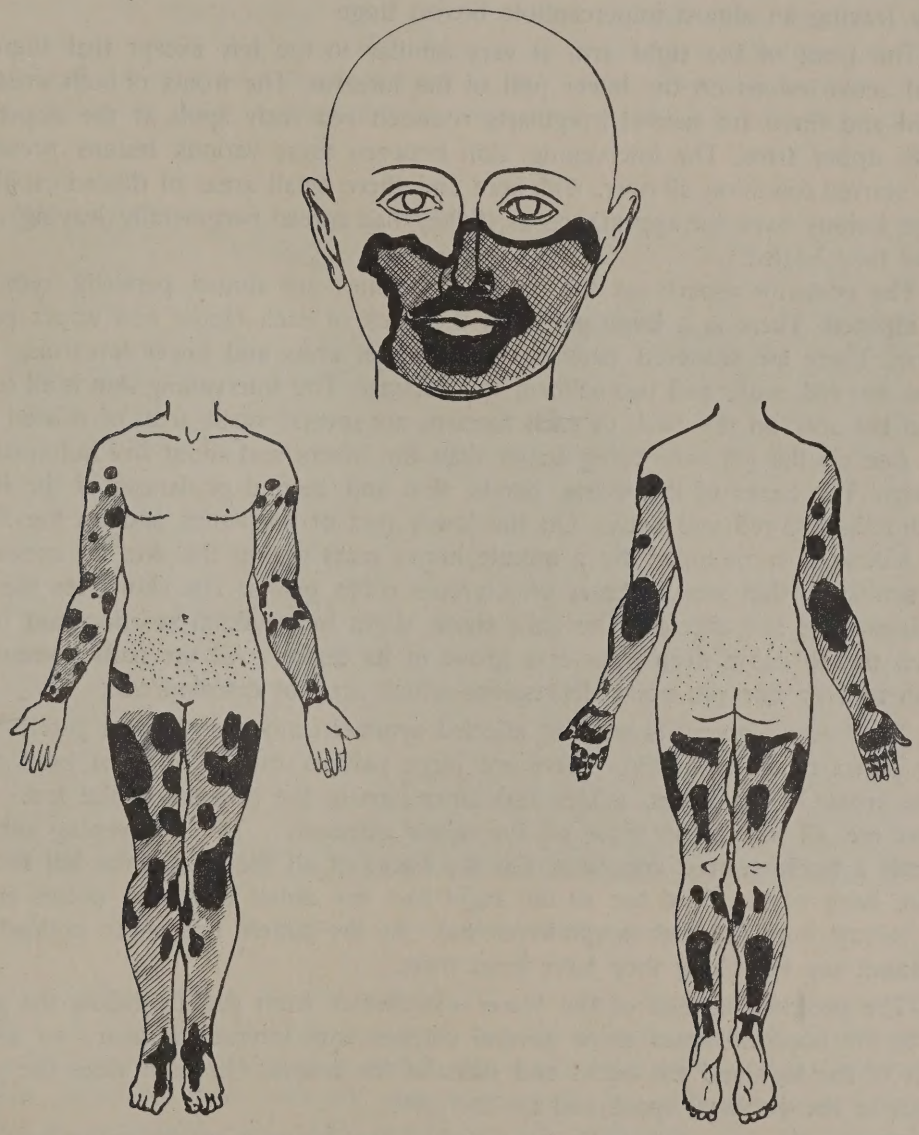

Diagrams to show the distribution of the eruption in November 1907. The black areas are active lesions as seen in the cast. The shaded areas are scars left by previous lesions.

lesions which are pinkish-red in colour and covered with whitish scales. Here and there are some crusts in the centre of the lesions. The lesions are only slightly raised above the surface and to touch feel very much like psoriasis spots there being no perceptible infiltration in the skin. Pressure with the diascope causes an almost complete disappearance of the lesions except for the scales. There are no nodules like

lupus nodules to be seen. Removal of the scales leaves a red shiny surface below. At the upper and lower parts of the limb as seen in the cast the whole skin presents a very fine scar. In this scar are three small round areas of hyperaemia of a bluish-red tinge. Pressure with the diascope on these points removes the redness completely leaving an almost imperceptible brown tinge.

The front of the right arm is very similar to the left except that there are several active lesions on the lower part of the forearm. The fronts of both wrists are affected and there are several irregularly rounded red scaly spots at the upper part of both upper arms. The intervening skin between these various lesions presents a finely scarred condition all over, with here and there small areas of dilated capillaries. All the lesions have the appearance as if they had spread peripherally leaving a fine scar as they healed.

The posterior aspects of the upper extremities are almost perfectly symmetrically affected. There is a large patch on the back of each elbow and upper part of forearm. There are scattered patches on the upper arms and lower forearms. These lesions are red, scaly and psoriatiform in character. The intervening skin is all scarred and in the scar on the back of each forearm are several small areas of dilated capillaries one on the left side being larger than the others and about five millimetres in diameter. The backs of the wrists, hands, first and second phalanges of the fingers and thumbs are red and scaly. On the lower part of the hands and on the fingers each follicle is surmounted by a minute horny mass giving the skin an appearance very similar to that seen in cases of pityriasis rubra pilaris. The skin over the bony prominences is not affected. The nails show slight longitudinal striation and that of the left thumb has a deep transverse grove in its centre. All the nails present here and there very fine pin point depressions which are not discoloured.

The lower extremities are also affected symmetrically except for a patch on the outer aspect of the right hip. There are large patches on the front of both thighs, on the fronts of the knees, ankles and inner part of the dorsum of the feet. These lesions are all similar to those on the upper extremity. The intervening skin also presents a finely scarred condition. On the backs of all the toes of the left foot and on the back of the third toe of the right foot are small violet-red points covered with minute horny masses (angio-keratoma). As the patient has never noticed them he cannot say how long they have been there.

The posterior aspects of the lower extremities from slightly below the gluteal fold to the popliteal space show several patches with intervening scar; so also the calves of the legs and the backs and sides of the ankles. On both sides the skin is normal in the popliteal space and on the soles.

The trunk was unaffected on admission but almost a month or so later a red papular eruption appeared on the lower abdomen and buttocks. These lesions are red, covered with minute scales and not itchy.

On September 23, 1908 Pirquet's cutaneous reaction gave a positive result.

In December 1907, a piece of skin was excised from an active lesion on the front of the upper part of the right forearm. It was fixed and hardened in alcohol, embedded and cut in paraffin and sections were stained by Haematoxylin and Eosin, Methylene blue and Eosin, Van Gieson's stain, Unna's polychrome methylene blue,

Weigert's elastic tissue stain, Leishman, Gram and Ziehl-Neelsen stains. The micro-photograph which is a low power view shows the appearance of a section.

In the corium there is very marked dilation of the blood vessels in the subpapillary zone, together with a less marked dilatation of the vessels of the papillae. The walls of the blood vessels show no thickening of their coats. Around these dilated blood vessels is a cellular infiltration, which is limited to the papillae and the subpapillary region, being most marked in the latter. The cellular infiltration is sharply limited to these regions and does not occur at all in the deeper parts of the

Microphotograph. x 15 diam. For description see text.

corium. It consists chiefly of small round cells not very closely packed together about one third of which are lymphocytes and two thirds plasma cells. There are also some young connective tissue cells and in the sections stained by polychrome methylene blue numerous mast cells are seen all through the infiltrated areas. There are no giant or epithelioid cells. The lymphatics are unaffected. The connective tissue of the corium is normal and the elastic tissue stains well throughout, and both are diminished but not absent in the areas of infiltration. The sweat glands are normal and are surrounded by a few mast cells but no round cells at all. The sebaceous glands are normal. No organisms are to be found in sections stained by Leishman's stain and no tubercle bacilli by the Ziehl-Neelsen method. The papillae of the skin are widened, elongated and their apices project further up than normal.

In the epithelial layers the interpapillary projections are elongated and at places thickened. There is no alteration in the cells of the Rete Malpighii. The basal layer

of cells is well marked and contains numerous mitotic figures. The malpighian layer is very thin over the apices of the papillae. The stratum granulosum is absent where parakeratosis is present in the more superficial layers and at all other places quite well marked. The horny layer is thicker than normal all over and scaling off, and at places shows parakeratosis. At the mouths of the sebaceous glands and hair follicles there is a thickening of the horny layer with a funnel-shaped widening of the orifices. At these places the horny layer is homogenious and shows no parakeratosis. There are also similar conical depressions, which are apparently not in association with hair follicles or sebaceous glands but as serial sections were not cut this point is not certain. Some of the sections also show in the parakeratotic parts of the horny layer small collections of leucocytes, chiefly polymorpho-nuclear cells.

The treatment of the case was begun by the local application of 3% salicylic vaseline and internally he was given Potas. Iodid. at first in doses of 15 grs. t. i. d. for a fortnight, when it was increased to 20 grs. t. i. d. and at the end of a month to 30 grs. t. i. d. Later the salicylic vaseline was replaced by the following ointment which was rubbed in for half an hour night and morning on the arms and face.

Ichthyolici m. XV.
Ac. Salicyl. gr. X.
Ung. hydrarg. oleat. (5%) oz. 1.

He left hospital on January 17, 1908 and during the last three weeks of his stay in hospital the improvement was very rapid. After he went home he still continued taking Potas. Iodide. In January the face was almost free from eruption but in April he returned with a pustular eruption of sycosis all over the beard and moustache region. He was readmitted for a month when he was treated by inunctions of Ung. hydrarg. daily. This caused a good deal of mercurial dermatitis. The eruption on the limbs was now slowly improving. Cultures were made from the pustules on the beard region and a vaccine of the staphylococcus aureus, which was obtained, made by Dr. Ritchie, Superintendent of the Royal College of Physicians' Laboratory. Injections of 500,000.000 staphylococci were given at first every three weeks, the patient continuing to attend as an out-patient. Later the injections were given fortnightly, nine in all being given. In addition to the vaccine treatment the sycosis was treated locally by starch poultices to remove the crusts and an ammoniated mercury ointment rubbed in and later corrosive (1% in spirit) poultices. Now (Nov. 1908) the sycosis is well except for one or two pustules on the left cheek. The patient was again in hospital for the last two months and has been taking hydrarg. c. creta gr. 2 t. i. d. internally and locally the skin lesions have been dressed with simple Lassar's paste.

During the last year or so the condition of the skin has shown a gradual improvement. The improvement has been most rapid within the last few months whilst under Pot. Iodidi. and mercury. At present (November 1908) except for a red scaly condition of the eyebrows the eruption has left the face. The skin of the nose is wrinkled and feels atrophied and all round the mouth there is slight redness with increased distinctness of the lines of the skin. On the arms the improvement is more marked on the anterior than on the posterior aspect. There are still red scaly areas on the front of the shoulders, where the skin is slightly cracked, and on the wrists. In the latter

situation the skin is red and shows a condition of lichenfication. All the lesions near the elbows in front have healed completely so that the whole of the anterior aspect of the arms except in front of the elbows exhibits a fine scar with several purple angiomatous spots. On the backs of the arms there are still large red scaly areas over the elbows and the eruption on the backs of the hands and fingers is very much as it was before but not quite so scaly. The nails are unaltered. On the lower extremities the improvement is still more marked. The eruption is still present on the fronts of the knees and backs of the heels, round the ankles, and on the backs of the feet but on the thighs and backs of legs there are only a few red scaly areas much smaller than before. Wherever the disease is healed there is a scar left behind. The angiokeratoma on the toes is unchanged. On the trunk the eruption has spread as a red scaly papular eruption, which is not follicular in its distribution, on the front of the chest, abdomen and upper part of the back. On the buttocks are red scaly spots somewhat like psoriasis. All the skin of the trunk is thin, atrophic and when drawn together wrinkles easily.

On the limbs therefore the eruption is tending to heal with increase of the already existing scarring whilst on the body a fresh eruption of minute spots has come out.

The diagnosis of this case presents many points of interest. Its early start, gradual spread leaving a well-marked scar with localised telangiectases and symmetrical distribution are the chief features of the disease. Lupus erythematosus is the disease to which it shows most resemblance clinically and microscopically. Most of the lesions were of the pinkish-red colour seen in that disease; they were essentially erythematous in nature with superadded scaling, and spread peripherally leaving a fine scar. At no area were the lesions such as one commonly sees in lupus erythematosus of the limbs. The eruption beginning on the extremities and affecting the face only later is also unusual for a disseminated lupus erythematosus. Angiokeratoma although recorded by Brocq and Laubry[1]) with lupus erythematosus is not necessarily associated with that disease but usually with chilblains which had been present in this case. On the other hand it must be admitted that those who are subject to chilblains are also liable to lupus erythematosus.

The only case which I have been able to find which in any way resembled this one is a case described by Hutchinson[2]). In this case the disease began in infancy on the knees and elbows somewhat resembling psoriasis. There were also lesions on the face with some resemblance to lupus vulgaris. The eruption left a scar as it spread and in the scar were small tufts of dilated blood vessels similar to those seen in our case. Hutchinson's case differed in showing on the limbs pustular lesions as well as erythematous and scaly ones. The pustular eruption on the face of our case was like an ordinary sycosis and never spread to other parts. Hutchinson describes his case as a pustular form of lupus erythematosus but also considers it as proving that there are connecting links between acne, psoriasis and lupus erythem-

---

[1]) Brocq & Laubry, Deux cas de lupus erythemateux à forme un peu insolite. Annales de dermatol. & syph. 1900, p. 611.

[2]) Hutchinson, Pustular form of Lupus erythematosus. Hutchinson's Archives of Surgery. Vol. I. Plates VI. and VII.

atosus. Hutchinson[1]) also describes another case of lupus of the face in which, after healing, the scar presented numerous punctate vascular enlargements.

The microscopic appearances in our case are also somewhat suggestive of lupus erythematosus. The parakeratosis, the funnel-shaped dilation of the follicular-orifices, and the position of the infiltration are in favour of this diagnosis; but against it are the absence of any thinning of the epidermis, the presence of numerous plasma cells and mast cells in the infiltration. There is also no infiltration around the sweat or sebaceous glands and no atrophy of the glands.

Lupus vulgaris may be excluded from the absence of tubercle nodules. The commencing lesions show no resemblance to lupus vulgaris at all and microscopically there is nothing to suggest that disease.

The extensive scarring is suggestive of syphilis and probably congenital in origin. This view is somewhat favoured by the improvement which has taken place under Potas. Iodide and more especially later under Hydrargyrum; but on the other hand the improvement has only been partial and slow and new lesions have come out on the trunk whilst some old lesions, especially these on the knees and elbows, are in statu quo. The lesions are very superficial and show no tendency to ulceration. Microscopically the absence of changes in the vessel walls and the character of the cellular infiltration do not point in the direction of syphilis.

Psoriasis is suggested from the appearance of the lesions more especially those on the knees and elbows. Crocker[2]) describes a case of lupus erythematosus in which the eruption on the breast was very like psoriasis. That disease however can be definitely excluded by the subsequent development of scars.

---

[1]) Hutchinson, Lupus with vascular tufts in scar. Archives of Surgery. Vol. II., p. 72.

[2]) Radcliffe Crocker, Lupus erythematosus as an imitator of various forms of dermatitis. Journal of cutaneous and genito-urinary diseases. January 1894.

34.
R. CRANSTON LOW
Casus pro diagnosi.

Verlag von Urban & Schwarzenberg in Berlin u. Wien.

(From the Skin Department of the Royal Infirmary and the Laboratory of the Royal College of Physicians, Edinburgh.)

Dermatitis gangraenosa infantum.

By Norman Walker, M. D., F. R. C. P., Physician to the Skin Department of the Royal Infirmary, Edinburgh and R. Cranston Low, M. B., F. R. C. P., Assistant Physician to the Skin Department of the Royal Infirmary, Edinburgh.

Tab. XXIX, Fig. 35.

May N., aged 3, was brought to the Royal Infirmary on 25th June, 1908. Her Mother showed first the right leg. On it was a patch of livid blue discoloration, smooth on the surface and slightly raised above the level of the skin with a hyperaemic margin. At the first glance it looked like a pigmented sarcoma, but on further investigation we discovered the large ulcer upon the upper part of the thigh deeply surrounded by the bluish border shown in the illustration. On other parts of the thigh there were smaller lesions. Most of them showed this peculiar colour. Her doctor reported that it had begun on the arm 10 days previously with a lesion which presented almost the typical appearance of a smallpox vesicle. In ten days time it was 3 inches in diameter and similar lesions were appearing upon the other leg. The child's temperature was just above normal and she seemed to be wonderfully well, although very much alarmed when the part was handled.

It was suggested that the lesion might be animal ringworm, as this was prevalent in the neighbourhood from which she came, but investigation showed that this might be dismissed. There was no chicken-pox in the district and the other children in the family were unaffected. We did not recognise the nature of the disease and neither did others of our colleagues whose opinion we asked.

The ulcer extended and the child began to show evidence of failing strength: on admission her condition was wonderfully good, and she was a very healthy child with strong healthy parents. The ulceration extended and at this stage we got the opinion of a friend, who has practised for long in British Guiana, and who stated definitely that had this occurred in his practice there, he would unhesitatingly have put it down as a phagaedenic sore.

As it continued to spread we proceeded to treat it on these lines. The child was put under an anaesthetic and the part scraped, special attention being devoted to the edges, and pure carbolic acid was applied. This seemed at first to be successful although the temperature which hitherto had been normal ran up to 102° F but soon the ulcers began to spread again, and they were again cauterised three days later, this time with the thermo-cautery. With the assistance of our colleague, Mr. Hodsdon, we destroyed with that instrument all the lesions that we could find, and again there

was some improvement. The temperature fell to nearly normal and remained down for three or four days when signs of recrudescence were again evident. The cauterisation was repeated, and this time the results were not so satisfactory, for although the lesions were healing in the centre they continued to spread at the edges until the right arm from shoulder to elbow was almost entirely ulcerated.

The local treatment up to this period consisted first of ammoniated mercury ointment and then of boracic soaks, which seemed to be more comfortable. Later we substituted ichthyol for the boracic with a remarkable result: the lesions almost immediately began to improve and for a couple of days we began to hope that we might pull the child round, but her general condition failed and her temperature ran up to 107° F, and the case ended fatally almost exactly four weeks after her admission to Hospital.

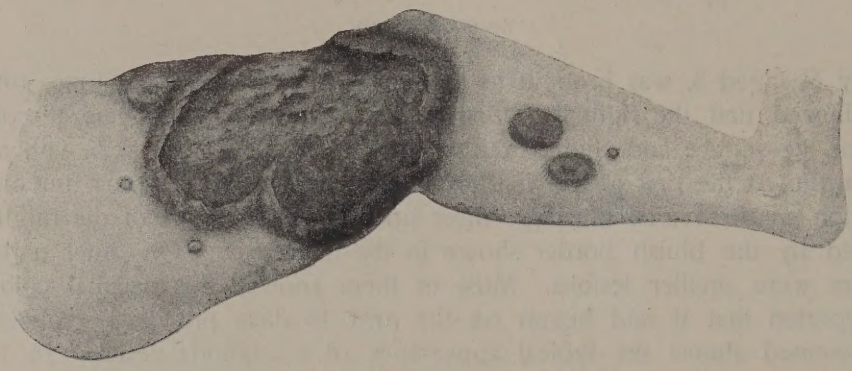

Right leg shortly after admission to hospital.

We have little doubt now that it was a very unusually severe case of the unfortunately named Varicella Gangrenosa.

It is worth noting that three days before her death the dressings showed the presence of green pus.

At the post-mortem practically nothing was found beyond evidences of toxaemia in the organs. There was no pneumonia. There were no abscesses and the child died from septic absorption, from the extensively ulcerated areas.

In addition to the local treatment cultures were made from the commencing lesions and a vaccine made from the coccus grown was introduced upon four occasions. After each of these injections it seemed that the temperature fell slightly, but the most marked impression which the case left upon us is the benefit produced by the ichthyol dressings, and we recommend to others who may meet with examples of this dreadful disease the use of that remedy.

It is further worthy of note that the urine showed, a week after admission, slight reduction with Fehling's solution, but there was no fermentation with yeast and no pentose was discovered on examination. There was no albuminuria.

On June 27th films made from the blood and stained by Jenner's stain showed a moderate leucocytosis with the following proportion of leucocytes:

	per cent
Polymorphonuclear leucocytes	78·1
Lymphocytes	14·3
Large mononucleated leucocytes	5·2
Eosinophile leucocytes	1·6

No abnormal cells were seen in the blood.

The cast was made on July 3rd whilst the patient was under the anaesthetic and shows one of the spreading lesions which occurred on the right thigh. The drawing of the leg also gives an idea of how the lesions commenced. The initial lesion the vesico-pustule, which in some cases was umbilicated and in all cases surrounded by a zone of erythema, did not contain liquid contents. On endeavouring to take cultures from these lesions one found that they contained a thick semisolid greyish yellow material. They rapidly increased in size becoming of a dark livid blue colour. They were smooth, and soft and looked not unlike an over-ripe plum. The centre soon softened appearing to undergo more a liquefaction than a suppuration. The skin over the centre ruptured and a sero-purulent discharge came away. The lesions continued to spread at the margin with a marked bright red halo and internal to this red halo the skin was raised up and of a bluish grey colour. After the lesions had reached a considerable size they tended to become dry in the centre but no new formation of epidermis was visible. As the lesions were painful to touch, the changing of the dressings was somewhat difficult. The extent to which the lesions had spread, in some cases encircling the whole limb, is seen in the photograph taken after death.

Pieces of the skin containing the commencing lesions and part of the growing edge of the larger lesions were excised on July 3rd and 6th. They were fixed and hardened in alcohol, embedded and cut in paraffin and sections stained in various ways. The micro-photograph is a very low power (x 15) view of the spreading edge. The epithelium over the central part of the lesion has completely disappeared. As one passes outwards swollen oedematous epithelial cells are found and still further out, the interpapillary projections may be seen somewhat hypertrophied and all the epithelial cells which are superficial to the infiltration in the corium are oedematous and do not take on the stain well. Wandering amongst the epithelial cells are very numerous polymorphonuclear leucocytes.

The whole of the corium is filled up by a dense cellular infiltration. Passing from the outer edge inwards one finds that at the spreading margin there are spaces in the section where the tissues have been separated by oedema and the cellular infiltration commences abruptly just internal to these spaces and consists almost entirely of polymorphonuclear leucocytes. As one passes further inwards although the infiltration consists still chiefly of polymorphonuclear leucocytes there are some round cells and at the deepest parts right down near the subcutaneous tissue and in the most central parts of the ulcer there are collections of epithelioid cells and large giant cells. Several of the giant cells contain one or more polymorphonuclear leucocytes inside them lying external to the ring of nuclei. Where the epithelium has disappeared from the surface the base of the ulcer consists almost solely of polymorphonuclear leucocytes and in the central parts these are packed together to form masses like commencing abscesses. In the very centre ot the ulcer

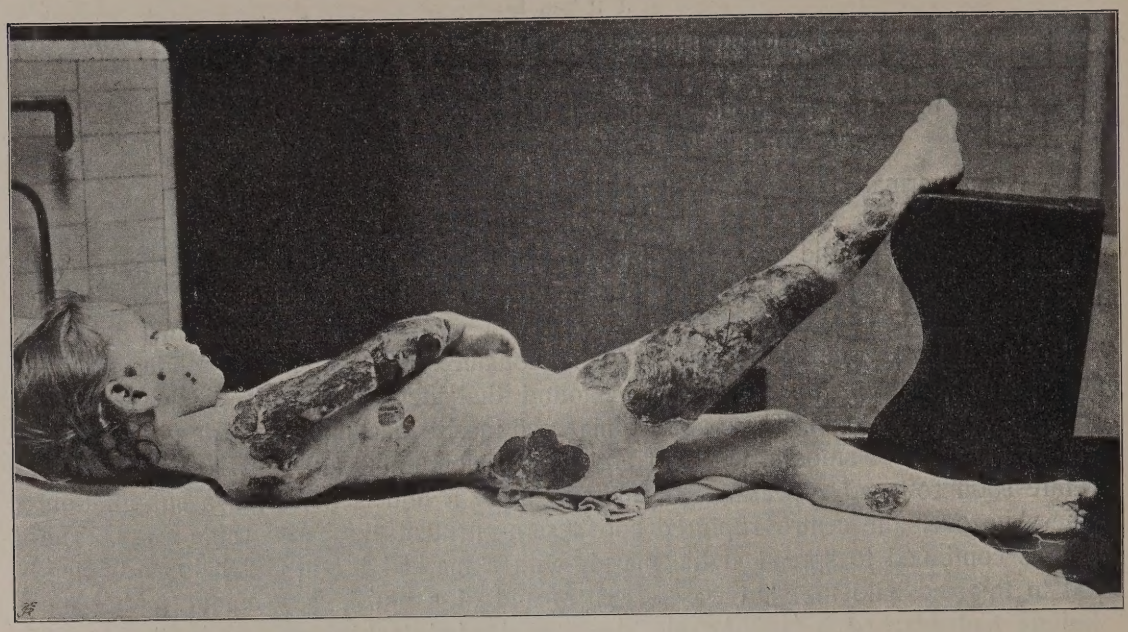

(Photograph taken after death showing the extent of the ulceration.)

(*a*) = Spreading edge with spaces due to oedema – cells at growing edge all polymorphonuclear leucocytes; (*b*) = Sloughing epidermis at margin of ulcer; (*c*) = Space where soft tissue has fallen out; (*d*) = Space surrounded by polymorphonuclear leucocytes and containing fibrinous deposit – abscess cavity; (*e*) = Infiltration here shows numerous epithelioid cells and giant cells.

the tissue was so soft and pulpy that it has fallen out leaving gaps in the sections. The infiltration extends right down into the fat of the subcutaneous tissue. The connective tissue of the corium has almost entirely disappeared and only traces of elastic tissue can be found here and there mixed up with the cells. Traces of the outlines of the sweat glands can still be seen but it is difficult to distinguish them in the dense mass of cells around. Around the remains of the sweat glands epithelioid cells are fairly numerous. Sections were stained by Leishman's, Gram's and Ziehl-Neelsen stains but although very carefully examined, no organisms of any kind were found.

After death pieces from the edges of the ulcerated areas were removed and show a total loss of tissue on these areas right down to the subcutaneous fat which is only covered by a very few rows of small round cells and polymorphonuclear leucocytes closely packed together. The healthy skin is abruptly separated from the ulcer and in the piece removed there is no sign of new epithelium growing on the ulcerated area. At the edge there are no signs of any process of repair the cells there being chiefly polymorphonuclear leucocytes.

Cultures were made by Dr. James Ritchie, Superintendent of the Royal College of Physicians' Laboratory, on several occasions from the commencing lesions. An organism having all the properties of the staphylococcus albus such as is commonly found on the skin was obtained, but in addition another organism was separated which grew with difficulty in greyish white discrete colonies and did not run together to form large masses. This organism grew best on ascitic agar. It was Gram positive and microscopically looked like a staphylococcus. From this organism the vaccine which was administered was made. It was found to be pathogenic to the guinea-pig when injected intraperitoneally, but on mice and guinea-pigs when inoculated into the skin by scarification it produced no effect. Anaerobic cultures made from the lesions were all negative.

35.
NORMAN WALKER and CRANSTON LOW
Dermatitis gangraenosa infantum.

Verlag von Urban & Schwarzenberg in Berlin u. Wien.

Dermatitis lichenoides chronica atrophicans (Lichen albus v. Zumbusch).

Von Dr. Jakob Csillag.

Aus der Abteilung für Haut- und venerische Krankheiten des St. Stephanspitals zu Budapest (Vorstand Prof. Dr. S. Róna).

Tab. XXX, Fig. 36.

Am 2. März 1908 kam ein 26jähriger lediger Schlossergehilfe, der einer tuberkulosen Familie entstammte, selbst an Halsdrüsentuberkulose litt, wegen eines Ulcus Ducrey auf unsere Abteilung. Bei der Untersuchung entdeckten wir an ihm eine uns unbekannte Hauterkrankung, die ohne jegliche subjektive Erscheinung einherging. Patient selbst bemerkte sie 7 Monate vorher, wahrscheinlich jedoch bestand sie schon seit längerem.

Status praesens. Die Hautveränderung lokalisiert sich ziemlich symmetrisch auf dem Stamme: auf dem mittleren Anteil des Thorax und des Abdomens, ganz hinunter bis zum Mons Veneris, auf den oberen Teilen des Rückens über den Spinae scapularum und auf den Schultern, weiters in der Gegend des Kreuzbeines, u. zw. in Form von blaßviolettroten gemischt mit kreideweißen kleinen Herden und größeren Plaques. Die Herdchen sind in größter Zahl auf dem obersten Teile des Brustbeines, die Plaques in der Region über den Spinae scapularum zu finden.

Die kleineren Herdchen sind entweder vereinzelt oder gruppieren sich teilweise, sind kleinstecknadelkopf- bis hanfkorngroß, rundlich oder verschwommen polygonal, kegelförmig oder flach, letztere im Centrum leicht eingesunken, die kegelförmigen eher blaßrot, die flachen und eingesunkenen vom Centrum gegen die Peripherie in verschiedener Ausdehnung weißlich, im peripheren Anteil dagegen blaßrot. Weiters sind central eingesunkene, ganz weiß gewordene Herdchen und total unter die Haut gesunkene, kreideweiße, hanfkorngroße Gebiete vorhanden. Ausgenommen einen Teil der letzteren, sind alle von einem sehr schmalen, blaßviolettroten Hof umgeben. Der blaßrote, prominente, periphere, ringförmige Anteil einzelner central eingesunkener Herde besteht aus mohnkorn- bis kleinstecknadelkopfgroßen, mosaikartigen Teilchen. In der Gegend des Kreuzbeines sind die Herde an einer Stelle 2 *cm* lang linienartig angeordnet, so, wie wir das zuweilen bei Lichen planus, z. B. nach Kratzen beobachten. Auffallenderweise schuppen diese Herdchen nicht, sind auch mit den Haarfollikeln in keinem engen Zusammenhang.

Die Herdgruppen sind nagel- bis kronengroß. Die in den Gruppen central lokalisierten Herdchen sind stellenweise zusammengeflossen und bilden so einen Übergang zu den Plaques.

Die Plaques — der Zahl nach 15 — sind heller- bis frauenhandgroß, unregelmäßig rundlich und länglich, oberflächlich, blaßviolettrot und bläulichweiß, von

einem sehr schmalen blaßviolettroten Hof umgeben. Die Oberfläche besteht bei einem Teil, infolge des Zusammenfließens der Herdchen aus hanfkorngroßen, rundlichen, plastischen Zeichnungen mit klaffenden, stellenweise mit kurzen Hornzäpfchen verstopften Haarfollikelöffnungen. Die Oberfläche anderer Partien ist im ganzen oder nur central ein wenig rauh und glänzend und ist mit in den Streckrichtungen tiefe Furchen bildenden, weißen, hornartigen Auflagerungen bedeckt, die sich nicht spontan ablösen, sehr stark an der Basis haften und von dieser nur schwer in Fetzen unter großen Schmerzen für den Patienten abgelöst werden können, wobei sich zugleich von der Basis dünne Hornzäpfchen herausheben. Der so entblößte Grund ist die auffallend weiße Cutis selbst, welche reines Serum ausschwitzt und nur an wenigen Punkten blutet. Schließlich sind auch ein, zwei Plaques, die mit derartigen hornigen Massen überhaupt nicht bedeckt sind, und auch nicht die den Herden entsprechenden rundlichen Zeichnungen zeigen; diese, sowie die peripheren Teile der mit hornartigen Massen nur im Centrum bedeckten Plaques sind blaßrötlichweiß, oder rein weiß, glatt, dünn und etwas unter das Niveau der Haut gesunken.

Auf der Mundschleimhaut keine Veränderung. Die klinische Untersuchung der inneren Organe bietet ein negatives Resultat, dagegen die Röntgendurchleuchtung die Infiltration der einen Lungenspitze.

Decursus. Wir observierten den Fall 4 Monate lang. Während dieser Zeit konnten wir das Entstehen der Primärläsion und deren weiteres Verhalten gut beobachten. Die eben beschriebenen Hautveränderungen repräsentierten nämlich ein vorgeschritteneres Stadium.

Die erste Erscheinung besteht darin, daß separierte und 1—2 hellergroße Gruppen bildende, kleinstecknadelkopfgroße, banale, von einem blaßroten Hof umgebene, rundliche, kegelförmige, entzündliche Knötchen entstehen (welche zwischen den die charakteristischen Veränderungen bereits darbietenden Herden auf den ersten Blick den Eindruck hervorrufen, als ob sie zwischen diesen nur akzidentell vorhanden wären). Nach ein, zwei Tagen wird die Spitze der Knötchen flach, ein wenig glänzend, rundlich, ihre Form verschwommen polygonal, der Hof schmäler, die Farbe blaßlila (solche Läsionen entstanden in der zweiten Aprilhälfte eruptionsartig, hauptsächlich am Rücken in großer Anzahl, u. zw. auch zu 1—2 hellergroßen Gruppen).

Ein Teil involviert sich schon in diesem Stadium, also akut, binnen wenigen Tagen, die gesondert stehenden ohne Zurücklassung einer mit dem Auge sichtbaren Spur, die in Gruppen stehenden mit Hinterlassung einer auf das ganze Gebiet der Gruppen sich ausdehnenden und mit dunkelbraunen, die Stelle der Knötchen markierenden Pünktchen gefleckten, blaßrotbraunen, bald blaßbraunen Pigmentation und mit Hinterlassung einer Erschlaffung geringen Grades der obersten Hautschichten; schließlich verschwinden auch diese Zeichen, und nichts bezeugt die vorhergegangene Hautveränderung.

Ein anderer Teil erwirbt chronischen Charakter und macht weitere Veränderungen durch.

Während Wochen und Monaten wachsen sie in die Fläche bis zu Hanfkorngröße, ihre Oberfläche zieht sich von dem Centrum gegen die Peripherie hin leicht ein, wird konkav und matt weiß. Die gesondert stehenden sind in dieser Form Monate

hindurch sichtbar, bis sie sich schließlich, ganz unter das Niveau der Haut gesunken, unter Verlust ihres blaßlilaroten Hofes in hanfkorngroße Narbenflächen umwandeln.

Die Gruppen bildenden ändern sich zuerst mit ihrem Hofe, dann mit den peripheren Teilen zusammengeflossen, zu Plaques um, wobei eine Zeitlang die Konturen der einzelnen Herdchen noch gut auszunehmen sind, bald aber, nachdem die ganze Oberfläche des Plaques sich mit der beschriebenen Hornmasse überzogen hat, ein jedes Zeichen ihrer Selbständigkeit untergeht, und nur an den Rändern der Plaques sichtbare, zum Teil in Einschmelzung begriffene, zum Teil noch isolierte Herdchen den Aufbau der Plaques aus ihnen bezeugen. An den Plaques kann man dann durch Monate kaum eine Veränderung wahrnehmen, bis schließlich die Hornauflagerung sich an einzelnen Stellen zu verdünnen, in Inseln zu verschwinden beginnt, und an ihrer Stelle die Haut weiß, bläulichweiß, dünn, leicht faltbar wird. Das vollständige Verschwinden der narbigen Gebiete konnten wir während der ganzen Beobachtungsdauer (4 Monate) nicht sehen.

Fig. *a*.

Patient wurde während seines Spitalaufenthaltes nur wegen seines torpid heilenden Ulcus Ducrey und in dessen Gefolge aufgetretener Lymphangitis und Bubonen behandelt.

Histologie. Als Stoff dieser diente ein primäres und zwei in vorgeschrittenerem Stadium befindliche Herdchen und ein mit Hornauflagerungen gedeckter Plaqueteil.

Der histologische Befund der Primärläsion: Aus reinen Rundzellen bestehendes, perivasculäres Infiltrat in der Papillarschicht und den oberen Schichten der Subpapillaris, die es vollständig ausfüllt, u. zw. ist es im stärksten Grade und am tiefsten im Centrum des Herdchens, gradatim verringert und oberflächlicher gegen die Peripherie. Dieses Infiltrat, weiters eine mäßige Proliferation und ein geringgradiges Ödem der Malpighischen Schicht, also die Verdickung des Stratum spinosum und der interpapillaren Epithelleisten und die stellenweise Verlängerung der letzteren bilden insgesamt die kegelförmig sich hervorwölbenden Herdchen. Eine Veränderung der keratohyalinen und der Hornschicht besteht nicht. Ein Haarfollikel im Rahmen des Knötchens war nicht zu finden.

Die vom Rande gemachten, den peripheren Hof in sich schließenden Schnitte der im vorgeschritteneren Stadium befindlichen Herde zeigen noch das histologische Bild der frischen Läsion (s. Fig. *a*), die mehr einwärts liegenden, die

den peripher sich heraushebenden Ring der Knötchen in sich schließen, bieten ein davon schon ein wenig abweichendes Bild: das Infiltrat fehlt schon in der Papillarschicht, die Papillen sind schon flacher; die Epithelschicht ist im ganzen etwas verdünnt, die interpapillaren Epithelleisten weniger dicht, kürzer. In den noch mehr central fallenden, die eingesunkenen und weiß gewordenen Partien der Herde enthaltenden Schnitten ist das von den schmalen Höfen ausgehende Infiltrat nur in Form von stets sich verschmälernden und sich vertiefenden, in den ganz centralen Schnitten sogar bis zur unteren Hälfte der Retikulärschicht sich ausdehnenden, Bogen bildenden Streifen zu finden und enthält auch schon viele fixe Bindegewebszellen. In dieser von dem bogenförmigen Infiltrat umgebenen Cutispartie färbt sich

Fig. *b*.

das Bindegewebe blässer, ist an Zellen und Blutgefäßen arm, fein gefasert, die Bündel dünner, in der Papillarschicht in Inseln gleichmäßig fein gekörnt, an denselben Stellen fehlt das Netz der elastischen Fasern; die Papillen sind ganz verschwommen. Die diesen Teil deckende Epidermis beschreibt schon einen mäßig geschweiften Bogen, ihre Malpighischicht ist verdünnt, die Zellen des Stratum spinosum haben sich verringert und sich infolge Druckes in der Richtung gegen die Oberfläche gestreckt, die Zellreihen der basalen Schicht fehlen stellenweise, die Leisten der Interpapillaris vollständig, so daß die Epidermis und Cutis sich in einer geraden Linie treffen. Demgegenüber hat sich die Hornschicht wesentlich verdickt, ist homogen, ohne Zellkerne, von der Körnchenschicht nirgend abgehoben. In der Keratohyalinschicht ist keine wesentliche Veränderung vorhanden (s. bezüglich all dem Fig. *b*).

Der histologische Befund des Plaqueteiles stimmte überein mit dem der im vorgeschrittenen Stadium befindlichen Herdchen, mit dem Unterschiede, daß hier das Infiltrat keinen Bogen beschrieb, sondern daß es in einer der Oberfläche parallelen Schicht unter dem Plaque in der Mitte der Cutis nach oben schärfer,

gegen die Subcutis verschwommen konturiert hinzog. In der über dem Infiltrat befindlichen Cutis und in der diese deckenden Epidermis waren übrigens die Veränderungen dieselben wie bei den Herden. Die in den Schnitten akzidentaliter gefundenen Haarfollikel waren stark erweitert und mit Hornmassen ausgefüllt, die mit ihnen zusammenhängenden Talgdrüsen vermindert und geschrumpft.

Das histologische Wesen der Hautläsion ist also eine in den oberen Schichten der Cutis beginnende, chronische, circumscripte Entzündung, die dann narbige Veränderungen in der Cutis nach sich zieht unter Schrumpfen der Malpighischicht und ausgesprochener Hyperplasie der Hornschicht.

Resumieren wir die zu Gebote stehenden Daten: so stehen wir einer ungewöhnlichen, höchstwahrscheinlich hämatogenen Hauterkrankung gegenüber, die einen ausgesprochen chronischen Verlauf hat, sich auf die Haut des Stammes lokalisiert, keine subjektiven Erscheinungen hervorruft, aus kleinstecknadelkopf- bis hanfkorngroßen, oberflächlichen, separierten, gruppierten oder mit Vorliebe zu ebenfalls oberflächlichen Plaques konfluierenden, monomorphen, entzündlichen Läsionen besteht, welche schließlich zur subepithelialen Vernarbung der erkrankten Herde führen.

In der Literatur kennen wir nur einen Fall, der sowohl bezüglich der klinischen als auch histologischen Eigenschaften mit unserem Fall übereinstimmt; dies ist der aus der Klinik Riehl von v. Zumbusch im 82. Band des Archivs für Derm. u. Syph. 1906 unter dem Namen „Lichen albus" beschriebene Fall. Abweichungen zwischen den beiden: Jucken bei dem Falle von v. Zumbusch, bei unserem fehlte dieses, die bis Nagelgröße der Primärläsion dort, Hanfkorngröße höchstens bei uns, sind so geringfügig, daß man auf diese Abweichungen, die ja bei genug gut bekannten Hauterkrankungen ebenfalls vorkommen, ein besonderes Gewicht betreffs der Differenzierung nicht legen darf. In den zwei Fällen ist übrigens die Identität der Erkrankung so eklatant, daß wir von detaillierten Beweisen ruhig absehen können.

Auch wir konnten die in Rede stehende Erkrankung mit keiner bekannten Dermatose in Beziehung bringen. Auf Grund der einzelnen Erscheinungen der Hauterkrankung und deren Umänderungsformen könnte man auch sonst nur an irgend eine atypische Form von Lichen planus oder von Lichen scrophulosorum, da der Patient in meinem Falle ein tuberkulöses Individuum ist, denken; aber einesteils das vollständige Fehlen eines typischen Lichen planus-Knötchens, anderseits das Nichtbeteiligtsein der Follikel schließen beide aus. Dies, sowie die Tatsache, daß in beiden Fällen die Läsionen so auffallend identisch und charakteristisch angesehen werden können, von bekannten Dermatosen abweichende, klinische und histologische Metamorphosen mitmachen, erwecken auch in uns den Eindruck, daß diese 2 Fälle eine bis jetzt unbekannte Dermatose repräsentieren.

Aber eben deshalb können wir nicht die von v. Zumbusch auf die Erkrankung angewendete Benennung „Lichen albus" akzeptieren, weil wir dadurch auch in den Fehler, den v. Zumbusch gerade meiden wollte, verfallen können, daß wir nämlich die mit dem Lichen planus nicht für verwandt gehaltene und mit ihm nicht zu verwechselnde Erkrankung mit dem Namen Lichen, der eben Verwirrung hervorrufen könnte, belegen. Für geeigneter halten wir die als Überschrift gebrauchte Bezeichnung.

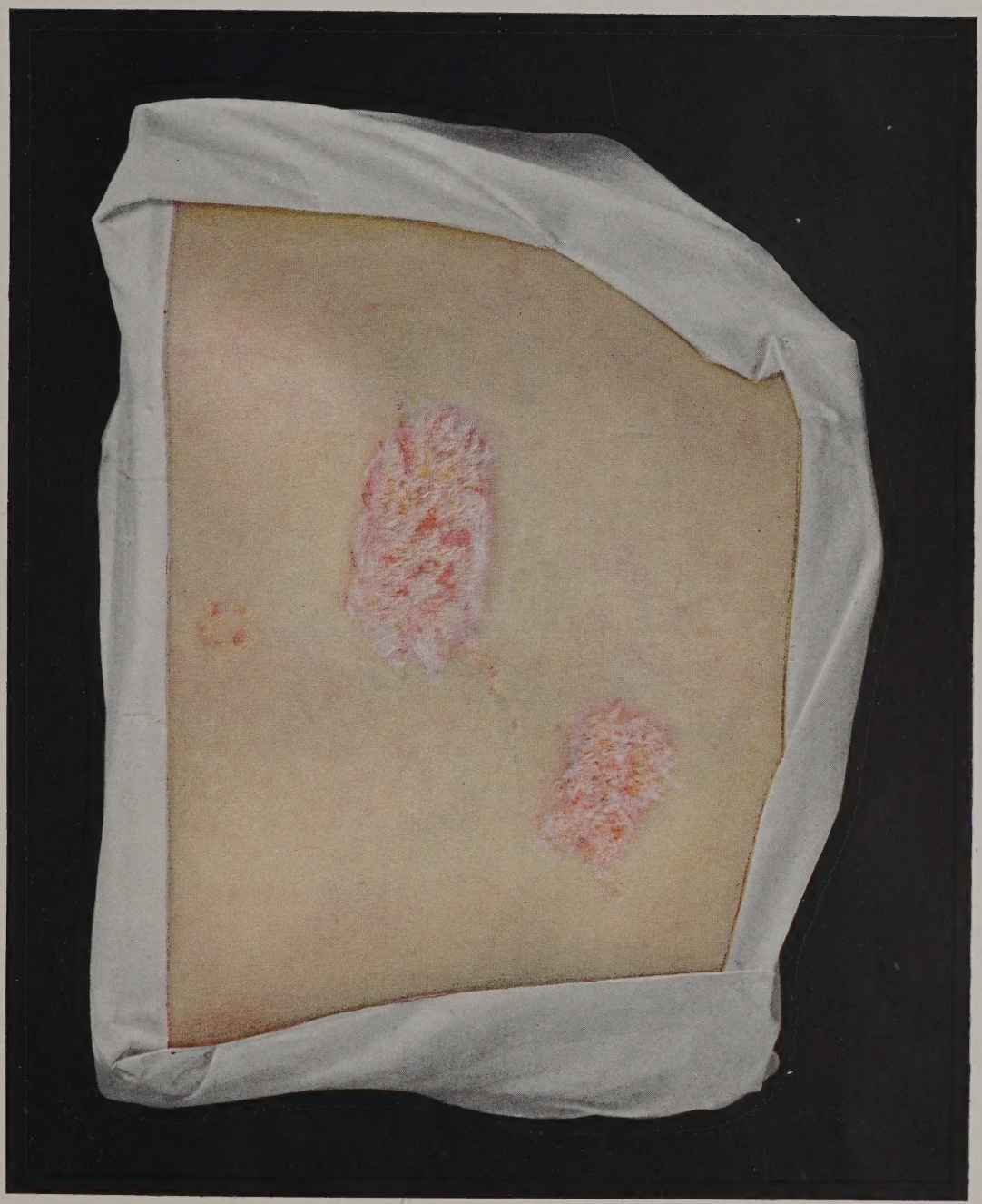

36.
JACOB CSILLAG
Dermatitis lichenoides chronica atrophicans
(Lichen albus Zumbusch).

Verlag von Urban & Schwarzenberg in Berlin u. Wien.

Über einen mehrere Jahre hindurch beobachteten Fall von Lichen sclerosus.

Aus der Universitäts-Poliklinik für Hautkrankheiten zu Berlin.
Von Professor Dr. Erich Hoffmann.

Tab. XXXI, Fig. 37, 38 und Tab. XXXII, Fig. 39, 40.

Unter dem Namen Lichen planus atrophicus und später Lichen sclerosus, hat Hallopeau eine Varietät des Lichen planus beschrieben, welche durch die narbenartige Beschaffenheit der flächenhaft sich ausdehnenden Efflorescenzen, durch punktförmige Depressionen und comedonenartige Pfröpfe und die konvexbogige Begrenzung der durch Konfluenz entstandenen größeren Herde, die häufig einen roten Randsaum erkennen lassen, ausgezeichnet ist. Dieser allgemein als Abart des Lichen ruber planus aufgefaßten Krankheitsform kommt, wie Darier gezeigt hat, auch ein eigenartiger histologischer Aufbau zu, indem zwischen Epidermis und Infiltrat eine sklerotische, gefäß- und zellarme, eine Rarefikation des elastischen Gewebes aufweisende Schicht eingelagert ist. Sowohl durch ihre klinische Form, als auch besonders durch den histologischen Befund weicht dieses Krankheitsbild so sehr vom Lichen ruber ab und nähert sich manchen Formen der oberflächlichen Sclerodermie (Morphaea), daß einige Autoren, wie Radcliffe Crocker und Stowers, geradezu von einem Lichen planus morphaeicus gesprochen haben.

Die bisher veröffentlichten Beobachtungen haben Brocq (Traité pratique dermatologique) und Riecke (Mraceks Handbuch der Hautkrankheiten) zusammengestellt und danach eine Schilderung des Krankheitsbildes entworfen, auf welche ich hier verweisen kann.

Die Seltenheit des Lichen sclerosus und die Beziehungen, welche er zum Lichen ruber einerseits und zur Sclerodermie anderseits bietet, rechtfertigen es, einen neuen, mehrere Jahre hindurch verfolgten Fall in Wort und Bild darzustellen, zumal da der Kranke auf dem V. internationalen Dermatologenkongreß zu Berlin (1904) und auf dem X. Kongreß der Deutschen dermatologischen Gesellschaft zu Frankfurt a. M. (1908) vielen Fachgenossen aus eigener Anschauung bekannt geworden ist.

Die Krankengeschichte[1]) ist folgende:

Der Patient, ein 43jähriger Postschaffner, gibt an, daß sein Vater an Schwindsucht, seine Mutter an einer ihm unbekannten Krankheit gestorben ist. Er selbst will bis auf eine unkomplizierte Gonorrhöe früher stets gesund gewesen sein. Im Jahre 1901 wurde bei ihm Diabetes mellitus festgestellt; der Zuckergehalt betrug anfangs 4·8% und ging allmählich nach einigen Monaten völlig zurück. Später fanden sich ab und

[1]) Vgl. Dermatol. Zeitschrift, XII, H. 10, p. 655, und Verhandlungen der Deutschen dermatologischen Gesellschaft, X. Kongreß, p. 118.

zu nach Diätfehlern kleinere oder größere Zuckermengen, welche zwischen 6% und geringen Spuren schwankten. Das Hautleiden soll sich seit August 1903 ganz allmählich und ohne stärkeres Jucken zuerst in der linken Leiste und am linken Oberschenkel entwickelt haben, indem Gruppen von blaßroten oder auffallend weißen flachen Knötchen oder Scheiben auftraten, die weder näßten, noch merkliche Schuppung erzeugten. 1904 bildete sich ein kleinerer Herd an der linken Halsseite. Der am 19. September 1904 aufgenommene Befund lautet: Sehr großer, kräftig gebauter, gut genährter Mann. An den inneren Organen nichts Abweichendes. Urin enthält reichlich Zucker, ist aber frei von Eiweiß und sonstigen pathologischen Bestandteilen. Geringe Varicen an den Beinen. In der linken Leiste befindet sich in Form eines zweifingerbreiten Bandes von ca. 20 *cm* Länge eine eigenartige Hautaffektion, welche im Umfang von etwa zwei Händen auch die obere Hälfte der linken vorderen Oberschenkelfläche einnimmt und in Gestalt eines gut fingerbreiten, 8 *cm* langen, unterbrochenen horizontalen Bandes an der linken Halsseite vorhanden ist. In der Umgebung dieser größeren, zackig begrenzten Herde finden sich zerstreut hirsekorn- bis mehr als erbsengroße, z. T. durch Konfluenz größer gewordene flache Knötchen und Scheiben mit schmalem blaßrosafarbigen Saum und etwas eingesunkenem weißlichen Centrum. Die größeren Herde sind von weißlicher Farbe mit bläulichem Schimmer, durch ein Netz zarter, weißer Leisten mosaikartig gefeldert und mit verdickter, nicht lose Schuppen bildender Hornschicht bedeckt. Im Centrum ist stellenweise deutliche Atrophie, vereinzelt auch braune Pigmentierung vorhanden. Unter den jüngeren Knötchen in der Umgebung der größeren Herde erkennt man unschwer einzelne ziemlich charakteristische Planusefflorescenzen. Die Mundschleimhaut ist frei; auch an der übrigen Körperhaut finden sich keinerlei Efflorescenzen. Die erkrankten Hautpartien entsprechen nicht bestimmten Nervengebieten.

Der Patient wurde längere Zeit mit hohen Arsendosen (innerlich und subcutan), Salicylseifenpflaster, Unnascher Salbe, Teer und ähnlichen Mitteln behandelt, ohne daß ein dauernder Erfolg erzielt werden konnte. Er blieb dann lange Zeit fort und stellte sich erst im Frühjahr 1908 wieder vor. Der Juckreiz ist noch immer auffallend gering; nur beim Schwitzen und an heißen Tagen tritt er stärker hervor.

Über die weitere Entwicklung des eminent chronischen Leidens ließ sich folgendes feststellen:

Gegen Ende des Jahres 1906 und zu Beginn des folgenden Jahres haben sich auch in der rechten Leiste, an der Beugeseite der Handgelenke, zum Teil auch an den Fingern, später auch an einzelnen Stellen der Rumpfhaut und an den Genitalien neue Herde entwickelt. Die Schleimhäute und Unterschenkel, ebenso die Handflächen und Fußsohlen sind stets frei geblieben.

Das Bild, welches der Kranke jetzt (Sommer 1908) darbietet, ist ein ungemein auffallendes und vielgestaltiges. Die Affektion hat sowohl an den ältern Herden als auch sonst an Umfang zugenommen. Die großen Herde in den Leisten und am linken Oberschenkel zeigen eine polycyclische Begrenzung und einen sicht- und fühlbaren, blaßrosa bis bräunlichen, leicht erhabenen Randsaum. In ihrem Centrum sind unregelmäßig figurierte sepiabraune, mehr oder weniger deutlich atrophische Flächen vorhanden, welche sich in auffallender Weise gegen die weißbläulichen, perlmutterfarbigen peripheren Zonen abheben. Diese porzellanfarbigen Flächen zeigen stellenweise in regelmäßigen Abständen, u. zw. den Follikeln entsprechend, bräunlich gefärbte

Grübchen, in welchen selten comedonenartige Hornpfröpfe sitzen. Während diese Partien glatt sind und keine Schuppen zeigen, findet sich an andern Stellen, besonders nach dem linken Knie zu, eine warzige Beschaffenheit, indem eigentümlich gelbgrau gefärbte, hornige Massen aufgelagert sind, welche sich mit einiger Mühe in toto abkratzen, resp. abheben lassen. Mit der Lupe sieht man an frischeren Stellen neben follikulären Hornpfröpfen und erhabenen follikulären Kratern auch so dicht stehende derartige Bildungen, daß sie wohl auch von den Schweißdrüsenmündungen hergeleitet werden müssen.

Alle größern Herde sind durch Konfluenz von kleineren entstanden, welche im Beginn in zweierlei Form auftreten. Die einen (= dem primitiven Lichen scléreux Hallopeaus) erscheinen von vornherein als kleine, zum Teil leicht erhabene, weißliche, perlmutterartige Scheibchen, welche flächenhaft bis zu Erbsengröße wachsen und dabei vielfach ein wenig unter das normale Hautniveau einsinken; sie liegen wie weiße Plättchen in der Haut, zeigen leicht vermehrte Konsistenz und gewöhnlich weder mit bloßem Auge noch mit der Lupe einen deutlichen roten Saum; ihre Oberfläche ist glatt, völlig frei von Schuppen, zeigt öfters ein centrales, dem Follikel entsprechendes Grübchen und bei Lupenbetrachtung mitunter dichter stehende kleine, kraterförmige Vertiefungen mit erhabenem Randsaum, die wohl den Schweißdrüsenmündungen entsprechen; später können sich auch auf ihnen comedonenartige grauweiße Hornpfröpfe bilden. Andere Efflorescenzen (= dem konsekutiven Lichen scléreux Hallopeaus) entstehen als kleine, mehr oder weniger deutlich erhabene, blaßrötliche Papeln, welche sich zum Teil mit einer hornigen, festen, grauweißen Masse bedecken, meist aber bei ihrer flächenhaften Vergrößerung ebenfalls ein glattes, perlmutterfarbiges Centrum bekommen und sich in weiße Scheiben mit rosa Randsaum umwandeln. Beide Arten von scheibenförmigen Efflorescenzen werden wenig mehr als erbsengroß und lassen sich mit dem Fingernagel mit einiger Mühe in toto herausheben; es bleibt dann eine schüsselförmige, flache, runde Vertiefung zurück, welche im Centrum gewöhnlich eine anscheinend follikuläre trichterförmige Grube [1]), eine weißliche, kaum feuchte Grundfläche und nur am Rande kleine, geringe Blutpünktchen zeigt. In welcher Zone hiebei die Trennung stattfindet, kann ich mangels darauf gerichteter Untersuchung nicht sagen; wahrscheinlich geschieht sie zwischen Rete und der sklerosierten Coriumschicht, wo Lückenbildungen im mikroskopischen Präparat häufig zu beobachten sind. Schließlich sei noch hervorgehoben, daß an einzelnen Stellen des Rumpfes auch strichförmig angeordnete, ziemlich typische Lichen planus-Knötchen nachweisbar sind, daß die an Morphaea guttata erinnernden, von vornherein weißen Flecke sich an den Handgelenkbeugen und vor allem auch an den Hand- und Fingerrücken (besonders am Daumen) finden, und daß endlich einzelne ältere Herde, z. B. am Hals, jetzt das Aussehen einer circumscripten Atrophie der Haut mit polycyclischer Begrenzung und blaßbräunlicher Färbung darbieten.

Zur Illustrierung des hier geschilderten Befundes sind auf Tab. XXXI, Fig. 37, 38 die Moulagen des linken Oberschenkels aus dem Jahre 1904 und des rechten Daumens aus dem Herbst 1908 farbig wiedergegeben, während die schwarze Tab. XXXII, Fig. 39, 40 den Umfang und die Beschaffenheit des ältesten Herdes am linken Oberschenkel und eines jüngeren an der Handgelenkbeuge nach dem Zustande vom Herbst 1908 zur Anschauung bringen.

---

[1]) Selten daneben noch einige kleinere Poren (Schweißdrüsen).

An zwei gut halblinsengroßen, im Centrum etwas eingesunkenen Efflorescenzen habe ich bereits im Jahre 1904 eine histologische Untersuchung vorgenommen und kurz beschrieben (Derm. Zeitschr., XII, p. 656) und abgebildet. Hierbei zeigte sich die Hornschicht auffallend verdickt, fest gefügt, nicht kernhaltig und horizontal geschichtet. An den Follikelmündungen und Schweißdrüsenöffnungen fanden sich oft zapfenartige Hornpfröpfe. Die Körnerschicht war fast durchweg gut ausgebildet, jedoch nicht mehrschichtig. Das Rete war verschmächtigt, seine Zellen abgeplattet und, abgesehen von dem peripheren Randsaum, fehlte in der erkrankten Zone jede Andeutung von Retezapfen und Cutispapillen.

In der Cutis fand ich die drei bereits von Darier beschriebenen Zonen (Pratique Dermatologique, III, p. 221 – 222): Die oberflächlichste besteht aus dichtem, sehr zellarmem, sklerotischem Bindegewebe, welches von spärlichen, meist horizontal verlaufenden Büscheln elastischen Gewebes und sehr wenigen, etwas erweiterten, mit Erythrocyten dicht gefüllten Kapillaren durchzogen wird. Diese Zone ist schüsselförmig umgeben von einem ziemlich starken Infiltrat, das aus mononucleären Zellen besteht und nur in der Peripherie das Rete erreicht und, stärker auftretend, hier mitunter die für die frische Planuspapel charakteristischen histologischen Veränderungen zu erzeugen scheint. Die tiefsten Cutisschichten zeigen nur an einzelnen Stellen geringe Rundzellenansammlungen, während das elastische und kollagene Gewebe hier normal ist. An der Grenze der Epidermis und des Coriums finden sich mehr oder weniger ausgedehnte spaltförmige Lücken, welche wohl zum Teil durch die Präparation hervorgerufen sind. An manchen Stellen lassen sich innerhalb der oberflächlichen sklerosierten Cutisschicht auch stark erweiterte Lymphspalten und kleinste Blutgefäße mit verdickter Wand auffinden.

Daß es sich in diesem Falle um diejenige Erkrankung handelt, welche von Hallopeau als Lichen scléreux bezeichnet worden ist, kann nach dem klinischen und histologischen Befund nicht zweifelhaft sein und ist meines Wissens auch von niemand, der den Fall gesehen hat, bestritten worden.

Aus dem klinischen Befunde ist die von Hallopeau bereits konstatierte Tatsache hervorzuheben, daß die weißlichen, plattenartigen Efflorescenzen teilweise aus kleinen planusähnlichen Papeln von rötlicher Färbung durch Einsinken und narbenähnliche Umwandlung des Centrums entstehen, teilweise aber allem Anschein nach von vornherein als morphaeaähnliche weiße Scheiben zutage treten. Bemerkenswert ist ferner der ungemein chronische Verlauf und der Beginn mit wenigen, lange Zeit nur langsam sich ausdehnenden Herden, neben denen sich später zahlreichere kleinere Efflorescenzen in mehr symmetrischer Anordnung und schubweise entwickelten, die auch an den vom Lichen ruber bevorzugten Handgelenkbeugen und ferner besonders an den Dorsalflächen der Daumen lokalisiert waren. Auffallend ist auch die Geringfügigkeit des Juckreizes und der geringe Einfluß der Arsentherapie.

Von größter Wichtigkeit ist natürlich die Frage, ob die eigenartigen Efflorescenzen des Lichen sclerosus aus typischen Planuspapeln hervorgehen und ob letztere im Verlauf der Erkrankung häufig oder überhaupt zu sehen sind. Diese Frage glaubte ich früher bestimmt bejahen zu können, bin aber im Laufe der Zeit doch zweifelhaft geworden. Gewiß sind, wie auch aus obiger Schilderung hervorgeht, kleine, rötliche, rundliche, polygonal begrenzte Papeln, die denen des Lichen planus sehr ähneln, vorhanden, aber sie sind von vornherein mehr zu flächenhafter Ausbreitung geneigt und zeigen nicht den charakteristischen Wachsglanz frischer Planusefflorescenzen. Mitunter

konnte ich die reihenförmige Anordnung, wie sie beim Lichen planus zumal auf Kratzstrichen in charakteristischer Weise vorkommt, auch für die Papeln des Lichen sclerosus konstatieren. Zeigen somit die Primäreffloreszenzen in ihrem Aussehen und in ihrer Anordnung öfters große Ähnlichkeit mit typischen Planusknötchen, so erscheint es mir nach längerer Beobachtung meines Falles doch nicht zweifelsfrei erwiesen, daß sie mit solchen ohneweiters identifiziert werden dürfen.

Dazu kommt der ganz ungewöhnliche histologische Befund. In allen Effloreszenzen — jüngeren und älteren —, die ich bisher untersucht habe, findet sich an Stelle des für Lichen planus charakteristischen oberflächlichen Infiltrats jene obenerwähnte eigenartige, mit Rarefizierung des elastischen Gewebes einhergehende Homogenisierung und Sklerosierung der obersten Coriumschicht und erst darunter eine mehr oder weniger starke Rundzellenanhäufung. Nur an dem peripheren Randsaum stößt das Infiltrat unmittelbar an das Rete und erzeugt hier mitunter Bilder, die man als Andeutungen der für die frische Lichen ruber-Efflorescenz charakteristischen Veränderungen vielleicht ansehen darf; im großen und ganzen entspricht der histologische Befund aber mehr dem Bilde der Morphaea.

Ich will auf diese Fragen nicht weiter eingehen, da mir weitere Untersuchungen an ganz jungen Efflorescenzen, die ich mit Dr. F. Juliusberg begonnen habe und über die später berichtet werden soll, dringend notwendig erscheinen. Gegenwärtig möchte ich nur so viel sagen, daß der Lichen sclerosus (oder auch morphaeicus) ein besonderes und eigenartiges Krankheitsbild darstellt, welches nicht nur zum Lichen planus, sondern auch zur Morphaea bestimmte Beziehungen aufweist[1]).

Schließlich muß ich noch auf einen Punkt eingehen. Vor kurzem hat v. Zumbusch unter der Bezeichnung Lichen albus eine seiner Meinung nach bisher unbekannte Dermatose beschrieben (Archiv f. Dermat. u. Syph., LXXXII), von der ich glauben möchte, daß sie in klinischer und histologischer Hinsicht dem Lichen sclerosus doch nahesteht. Allerdings haben auch Ehrmann und Reitmann auf dem Kongreß in Frankfurt a. M. darauf hingewiesen, daß in diesem Falle Involutionserscheinungen fehlten, und in der Krankengeschichte wird hervorgehoben (nur anamnestische Angabe?), daß manche Herde sich, ohne Spuren zu hinterlassen, völlig zurückgebildet haben. Merkwürdigerweise erwähnt v. Zumbusch in seiner Arbeit die histologischen Befunde Dariers nicht, obwohl sie doch denen seines Lichen albus ähnlich sind, und zieht bei seinen differentialdiagnostischen Erwägungen den Lichen sclerosus Hallopeaus überhaupt nicht zum Vergleich heran.

Die Frage, ob der Lichen albus nicht doch dem Lichen sclerosus Hallopeaus nahesteht oder zu ihm gerechnet werden kann, sowie die Frage nach der Stellung des Lichen sclerosus zum Lichen planus einerseits und zur oberflächlichen Sklerodermie anderseits, scheint mir noch erneuter Untersuchung zu bedürfen; sobald diese abgeschlossen ist, wird an anderer Stelle darüber berichtet werden.

[1]) In diesem Sinne hat sich auch Jadassohn auf dem Kongreß in Frankfurt a. M. ausgesprochen (Verhandlungen, p. 123).

Erklärung der Tafeln.

Tab. XXXI, Fig. 37.
Moulage des Herdes vom linken Oberschenkel aus dem Herbst 1904.

Tab. XXXI, Fig. 38.
Moulage des rechten Daumens aus dem Herbst 1908.

Tab. XXXII, Fig. 39.
Moulage des linken Oberschenkels im Herbst 1908.

Tab. XXXII, Fig. 40.
Moulage der rechten Handgelenkbeuge im Herbst 1908.

37.

38.

ERICH HOFFMANN
Lichen sclerosus.

Verlag von Urban & Schwarzenberg in Berlin u. Wien.

39.

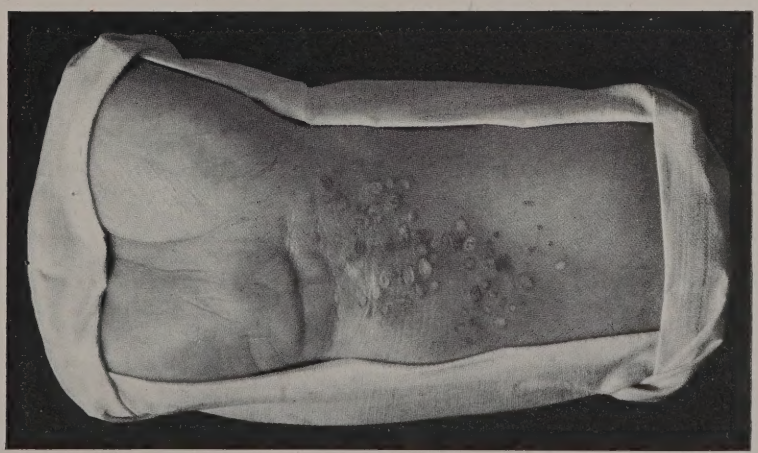

40.

ERICH HOFFMANN
Lichen sclerosus.

Urban & Schwarzenberg in Berlin u. Wien.

Urticaria chronica papulosa.

Von Dr. Viktor Mucha, Assistenten der Klinik.
Aus der Klinik für Geschlechts- und Hautkrankheiten in Wien (Vorstand Prof. E. Finger).

Tab. XXXIII, Fig. 41.

Am 17. April 1905 wurde unter der Journal-Nr. 10193/05 auf Saal 77 der Klinik für Geschlechts- und Hautkrankheiten der 26 Jahre alte Kutscher R. D. aufgenommen.

Der Patient soll bis auf sein gegenwärtiges Leiden stets gesund gewesen sein, hat seine 3jährige Militärzeit abgedient; für venerische Infektion, die geleugnet wird, sind keine Anhaltspunkte vorhanden. Er ist verheiratet, sowohl seine Frau als auch sein Kind sind vollständig gesund. Die Frau hat niemals abortiert.

Das gegenwärtige Leiden stellte sich das erste Mal im Jahre 1904 ein, und stand Patient deshalb im Juli dieses Jahres in einem Wiener Krankenhause in Behandlung, wo sich auf Salbenbehandlung, Bäder und eine Karlsbader Kur eine wesentliche Besserung einstellte; seit etwa 2 Monaten ist jedoch der Ausschlag wieder um vieles reichlicher geworden, und ist es besonders das intensive Jucken, das den Patienten veranlaßt, neuerdings ärztliche Hilfe aufzusuchen.

Status praesens: Der Patient ist mittelgroß, sehr kräftig gebaut, hat sehr gut entwickelte Muskulatur und entsprechenden Paniculus adiposus. Die Untersuchung der inneren Organe ergibt normalen Befund. Der Harn des Patienten ist frei von pathologischen Bestandteilen, Indican ist nicht vermehrt.

Die Haut ist, mit Ausnahme der des Gesichtes, der Handteller und Fußsohlen, intensiv pigmentiert, diese Pigmentierung ist an den seitlichen Partien des Thorax, an den Achselfalten, der Beugeseite der Arme und der unteren Extremitäten, sowie an den Seitenteilen des Abdomens besonders stark, so daß die Haut an diesen Stellen einen dunkelbraunen Farbenton zeigt, während sie an den weniger pigmentierten Stellen hellbraun gefärbt ist. Die Haut fühlt sich derb, infiltriert, rauh und trocken an, ist am Genitale ödematös, läßt sich aber noch überall in derben, plumpen Falten abheben. Auf dieser infiltrierten Haut finden sich massenhaft teils einzeln stehende, teils in Haufen unregelmäßig angeordnete, selten konfluierende, stecknadelkopf- bis linsengroße, ziemlich scharf begrenzte, papulöse Efflorescenzen von anfangs entzündlich hellroter Farbe, die später ins Bläuliche und schließlich mehr ins Braunrote übergeht; die Knötchen sind über das Niveau der Haut erhaben, fühlen sich derb an und zeigen manchmal an der Kuppe ein kleines von zunächst klarem, später trübem Inhalte gefülltes Bläschen. Die Mehrzahl der beschriebenen Knötchen zeigt jedoch an der Kuppe einen durch Kratzen gesetzten Epitheldefekt, auf dem gelbliche bis gelblichbraunrote Börkchen von eingetrocknetem Serum und Blut aufgelagert sind. Bei einem Nachschube von Efflorescenzen an der Brust und der Oberbauch-

gegend zeigten sich um die frisch aufgeschossenen Knötchen plateauartig erhabene, entzündlich hellrote, ödematöse Höfe, die vielfach konfluierten.

Zwischen den Knötchen, sowie an gerade weniger befallenen Stellen finden sich zahlreiche, im Centrum etwas eingesunkene und leicht depigmentierte kleine Narben. An den Unterschenkeln sind zahlreiche größere, vielfach mit eiterigen Pusteln und Borken bedeckte Excoriationen vorhanden. Die inguinalen und axillaren Lymphdrüsen sind stark geschwollen und schmerzhaft, die Cubitaldrüsen sind nicht tastbar.

Die beschriebenen Efflorescenzen bestehen durch etwa 8—14 Tage, werden allmählich flacher, um schließlich entweder eine intensiv gerötete oder aber mit zahlreichen kleinen, im Centrum weniger, in der Peripherie intensiv sepiabraun gefärbten Narben besetzte Haut zurückzulassen.

An der Innenfläche der Oberschenkel ad nates sowie in der Gegend der Sprunggelenke, kam es bei der Rückbildung der Knötchen zur Ausbildung großer, diffus fein kleienförmig abschuppender Flächen, an denen die Felderung der Haut sehr deutlich hervortritt. Die Haut fühlt sich an diesen Stellen rauh, trocken und infiltriert an. Was das Auftreten der Knötchen anbelangt, so konnten wir beobachten, daß dieselben stets schubweise zur Ausbildung kommen, ja, wir konnten das Auftreten solcher Schübe durch Verabreichung saurer Speisen oder durch Weißwein provozieren. Was die Lokalisation der Affektion anbelangt, so konnte an der Haut des ganzen Körpers, mit Ausnahme der Palmae und Plantae, das Auftreten solcher Knötchenschübe beobachtet werden, insbesondere konnten wir uns davon überzeugen, daß die Ellenbogenbeugen und die Kniekehlen ebenfalls befallen wurden und die Affektion keineswegs die Streckflächen der Extremitäten bevorzugte. Die Eruption der Efflorescenzen begann stets am Stamme und ging erst später auf die Extremitäten über.

Die therapeutische Beeinflussung der Affektion gelang zunächst durch Arsen, u. zw. in hohen Dosen, doch konnte ein vollständiges Ausbleiben der Nachschübe auch durch intramusculäre Einverleibung nicht erzielt werden. Auch die Applikation verschiedener Salben (Epicarin, Bromokoll, Schwefel, Zink, Bor) in Verbindung mit Bädern konnte nur vorübergehende Linderung gegen das intensive Jucken schaffen. Erst durch die Verabreichung von Kalomel in Dosen von 3mal täglich 0·10 *g* gelang es, die vorhandenen Erscheinungen vollständig zum Schwinden zu bringen und die Nachschübe auf ein so geringes Maß herabzudrücken, daß sie dem Patienten keine wesentlichen Beschwerden mehr verursachten.

Der Patient stand bisher 3mal auf der Klinik in Behandlung, u. zw.: vom 17. April 1905 bis 16. Juni 1905, vom 29. Jänner 1906 bis 17. März 1906 und vom 9. April 1906 bis 18. August 1906, das Krankheitsbild war stets das gleiche. Der Patient wurde 3mal in der Wiener dermatologischen Gesellschaft durch Prof. Finger vorgestellt: am 10. Mai 1905, am 7. Mai 1906 und am 16. Mai 1906. Dabei stieß die Diagnose zunächst auf Widerstand (Neumann) und wurde die Affektion für Prurigo gehalten; bei der letzten Vorstellung wurde der Diagnose Urticaria chronica auch von Neumann zugestimmt (s. die Sitzungsberichte). Während des zweiten Spitalaufenthaltes entwickelte sich im Anschlusse an durch Kratzen entstandene Impetigines eine Lymphangitis am linken Oberarme, die zur Vereiterung der Drüsen führte; während des dritten Aufenthaltes wurde der früher beschriebene Nachschub mit typischen Urticariaquaddeln beobachtet.

Vor einigen Tagen (Ende Mai 1907) stellte sich der Patient wiederum vor. Er zeigte einen sehr starken Nachschub am ganzen Körper. An der seitlichen Thoraxwand fanden sich große, polycyclisch begrenzte, vielfach konfluierende, über das Niveau der Haut kaum mehr erhabene, blaurot gefärbte Flecke, in denen verhältnismäßig spärlich knötchenförmige oder kleine papulöse Efflorescenzen eingesprengt sind, so daß es den Eindruck machte, daß es sich wiederum um einen mit dem Auftreten von typischen Urticariaquaddeln einhergehenden Nachschub gehandelt hat.

Der Patient war die Zwischenzeit über ziemlich frei von Nachschüben, doch mußte er immer Kalomel einnehmen. In der letzten Zeit hat er das Medikament ausgesetzt und überdies an einer mehrtägigen Obstipation gelitten. Im Krankheitsbilde hat sich sonst nichts geändert, nur gibt der Patient an, daß der Juckreiz der Affektion gegen früher stark abgenommen habe.

Histologischer Befund: Das Epithel zeigt an den Randpartien des Knötchens gleichmäßig gut gefärbte Kerne, ihre unterste Schicht ist gleichmäßig pigmentiert, die Stachelzellen als solche sind gut erkennbar, gegen die centralen Partien zu wird das Epithel etwas breiter, die Intensität der Kernfärbung ist leicht vermindert, zwischen den Zellen der Stachelschicht und des Rete und ab und zu auch höher oben sieht man vereinzelte kleinere Zellen mit stärker tingiertem Kerne von verschiedener Form. Diese Zellen entsprechen allem Anscheine nach leukocytären Elementen. Die Intercellularräume erscheinen etwas verbreitert, die Stacheln sind meist, wenn auch nicht überall gleich gut, erkennbar. Die etwas blaß tingierten Kerne erscheinen größer, wie gequollen, ihre Kernkörperchen treten stellenweise gut hervor. Im Protoplasma der Stachelzellenschicht sieht man vielfach verschieden große, mehr weniger gut begrenzte, helle, vacuolenartige Gebilde, die dort, wo sie dem Kerne anliegen, diesen abflachen oder leicht konkav aushöhlen, so daß sein Volumen reduziert erscheint. Man sieht diese Veränderung fast durchweg an dem der Papillarschicht zugekehrten Polende, seltener am oberen oder an beiden. Die Kerne erscheinen dadurch von einer, seltener von beiden Seiten zusammengedrückt und gewinnen, wo diese Veränderung hochgradiger ist, eine halbmondförmige Gestalt. Die Hornschicht erscheint über der Efflorescenz stellenweise etwas gelockert und ist an dem einen Rande des Knötchens etwas dicker als über der centralen Partie. Das Epithel der Haarbälge und Haarschäfte, die in den centralen Partien der Efflorescenz mitgetroffen erscheinen, lassen gleichfalls die oben geschilderten Veränderungen der vacuolären Degeneration erkennen und zeigen stellenweise an ihren Randpartien Einlagerung von Leukocyten.

In der Cutis sieht man reichlich verschieden geformte und verschieden große Zelleninfiltrate, die in den Randpartien der Efflorescenz im allgemeinen kleiner und besser begrenzt erscheinen und sich vorwiegend auf die subpapilläre Schicht beschränken, während sie in der centralen Partie der Efflorescenz größer sind, unschärfer begrenzt erscheinen und tiefer nach unten reichen, so daß man sie hier auch noch in der Höhe der Schweißdrüsen antrifft. Am reichlichsten umlagern sie die in den centralen Partien der Schnitte mitgetroffenen Haarbälge. Diese Zelleninfiltrate sind vorwiegend perivasculär gelagert und setzen sich aus zweierlei Zellformen zusammen; die eine, kleinere, zeigt dunkel gefärbte, rundliche oder gelappte Kerne mit schmalem Protoplasma, die andere, größere, hat auffallend große Kerne, die rundlich, oval oder länglich geformt sind, sehr blaß gefärbt erscheinen und Kernkörperchen

sowie ein mehr weniger deutliches Chromatingerüst erkennen lassen. Das Protoplasma dieser großen Zellformen ist vielfach undeutlich begrenzt.

In den Schnitten, die nach Unna mit polychromem Methylenblau oder mit Orcein gefärbt sind, ist das Protoplasma dieser großen Zellen schwach blau tingiert, daneben aber sieht man in diesen Zellenhaufen mehr weniger reichlich auch Zellen, die gleichfalls einen blassen Kern zeigen, aber rote Granula im Protoplasma aufweisen (Mastzellen). Solche Mastzellen sieht man neben Plasmazellen in den centralen Partien des Knötchens auch zwischen den Bündeln der Kollagensubstanz, wo sie, begleitet von leukocytären Elementen, in Form von Zügen und Straßen die größeren Zellinfiltrate verbinden.

Überblicken wir nun den geschilderten Fall, so kommen von geläufigen Krankheitsbildern in Betracht die Prurigo, die Urticaria perstans und pigmentosa sowie die Neurodermitis circumscripta et disseminata.

Die Prurigo läßt sich wohl leicht ausschließen, wenn wir in Betracht ziehen, daß die Affektion bei dem Patienten das erste Mal im 25. Lebensjahre aufgetreten ist — eine Unzuverlässigkeit in der Anamnese ist schon dadurch auszuschließen, daß es wohl unmöglich ist, daß ein schwer Pruriginöser seiner aktiven Militärpflicht Genüge leisten kann — anderseits sahen wir, daß sich die Affektion keineswegs an die Lokalisation der Prurigo hält, da die Streck- und Beugeflächen der Extremitäten sowie die Haut des ganzen Stammes in gleicher Weise befallen wurde und auch die Ellbogen- und Leistenbeuge sowie die Kniekehlen sich keineswegs frei zeigten. Gegen die Diagnose Urticaria perstans oder U. pigmentosa spricht ebenfalls das Auftreten im späteren Lebensalter, anderseits konnten wir während der ganzen Beobachtungsdauer niemals sehen, daß es durch mechanische oder andere Reize gelungen wäre, ein neuerliches Aufflackern der in Rückbildung begriffenen Quaddeln zu erreichen. Auch das histologische Bild zeigt wesentliche Unterschiede; keine Parakeratose, sondern hydropische Degenerationsprozesse im Epithel, das Infiltrat besteht keineswegs hauptsächlich aus Mastzellen, sondern sind diese höchstens ebenso zahlreich wie die Plasmazellen und Rundzellen. Gegen die Diagnose Neurodermitis chronica ist einzuwenden, daß die Affektion niemals ein herdweises Auftreten zeigte, von wo aus es zur Dissemination gekommen wäre; auch das histologische Bild deckt sich nicht mit dem der Neurodermitis.

Da wir stets eine universelle Ausbreitung der Efflorescenzen ohne bestimmte Lokalisation sowie einen Ausbruch mit typischen Urticariaquaddeln beobachten konnten, und überdies, man könnte fast sagen auch experimentell, der direkte Zusammenhang des Auftretens von Nachschüben mit der Nahrungsaufnahme einerseits und den Verdauungsvorgängen anderseits sich nachweisen ließ, haben wir den Fall als eine Urticaria papulosa mit chronischem Verlaufe aufgefaßt.

41.
VICTOR MUCHA
Urticaria chronica papulosa.

Verlag von Urban & Schwarzenberg in Berlin u. Wien.

Exanthema vegetans ex usu Bromi.

(Ausgedehntes vegetierendes Bromexanthem.)

Von J. Schäffer, Breslau.

Aus der Dermatologischen Universitätsklinik in Breslau (Direktor: Geheimrat Neisser).

Tab. XXXIV, Fig. 42.

Anamnese:[1]) 35jährige, schlecht genährte, sehr anämische Frau. Hereditäre Belastung nicht nachweisbar. Bis vor 3 Jahren gesund. Damals schwere Typhuserkrankung mit nachfolgenden allgemeinen Beschwerden, namentlich Schlaflosigkeit und mannigfachen Schmerzempfindungen.

Das Hautleiden begann vor $^1/_4$ Jahr an beiden Oberschenkeln. Zuerst entstanden Blasen, später Wucherungen, meist an den Streckseiten der Extremitäten, allmählich auch vereinzelte Herde am Stamm des Körpers. In den letzten Monaten verschlechterte sich das Allgemeinbefinden zusehends, das Körpergewicht nahm beträchtlich ab. — Anfangs Oktober 1907 wurde die Patientin in die Breslauer Dermatologische Klinik aufgenommen.

Status praesens: Die Untersuchung der inneren Organe ergab keine nachweisbare Erkrankung (als Nebenbefund vollständigen Situs inversus).

Die Hautveränderungen finden sich hauptsächlich an den Extremitäten, mit deutlicher Bevorzugung der Streckseiten. Die Efflorescenzen haben ein auffallend vielgestaltiges Aussehen, je nach ihrem Alter und ihrer Ausdehnung. Die Primäreruptionen zeigen sämtlich einen ausgesprochen blasigen Charakter. Sie stellen hirsekorn- bis nahezu erbsengroße prall gefüllte Bläschen dar, die von Anfang an mit einem gelblichen bis eiterigen Inhalt erfüllt sind. Die größeren Blasen sind von einem hellroten, entzündlichen Saum umgeben. Erreichen die Herde eine größere Ausdehnung, so lassen sich an ihnen zwei verschiedene Zonen erkennen. Der Rand hat noch ein deutlich blasiges Aussehen in Gestalt eines hellgelben bis weißlich durchscheinenden erhabenen Saumes. Die centralen Partien dagegen bilden vegetierende drusige Wucherungen von bräunlicher Farbe, mit tief einschneidenden Furchungen. Stellenweise hat man den Eindruck, daß es sich nicht mehr um Gewebsneubildung, sondern um zerklüftete, krustige Auflagerungen handelt.

Die größten Herde findet man in der Gegend des Ellbogengelenkes. Dort entstehen durch Konfluenz mehr als fünfmarkstückgroße Gebilde, die sich fast 1 *cm* über das Niveau der Umgebung erheben, auch hier von ausgesprochen vegetierendem Charakter. Das Centrum sieht fast nekrotisch aus und erinnert oft auch an Krustenauflagerungen. Der Versuch, solche scheinbar morschen Massen abzuheben, zeigt aber, daß sie fest mit der Unterlage verwachsen sind, und daß eine Loslösung ohne Blutung meist nicht gelingt. An der Streckseite des Unterarmes fallen streifige, miteinander konfluierende Herde auf, die eine unregelmäßige, hier und dort wuchernde Oberfläche zeigen von ganz ähnlichem Aussehen wie die centralen Partien der geschilderten beetartigen Herde; nur ist hier der blasige Randsaum sehr schmal und undeutlich.

Am Kinn und in der Umgebung des Mundes überwiegen die blasigen, resp. pustulösen Eruptionen. Eigentliche Wucherungen sind dort nicht vorhanden. Die Schleimhäute sind vollständig frei. Bei der Öffnung größerer und kleinerer Blasen erkennt man, daß die Blasendecke sehr dünn ist. In Ausstrichpräparaten des eitrigen Sekretes sind zahlreiche Staphylokokken, dagegen keine anderen Mikroorganismen nachweisbar.

[1]) Die Krankengeschichte wurde von Herrn Kollegen Pürckhauer, Assistenten der Dermatologischen Klinik, angefertigt. Ebenso hat er einen großen Teil der mikroskopischen Präparate hergestellt und mir freundlichst zur Untersuchung überlassen, wofür ich ihm meinen besten Dank sage.

Die Patientin klagt über große Schwäche, vollständige Appetitlosigkeit und quälenden Singultus. Keine Temperaturerhöhung. Der Blutbefund ist normal.

Jeden zweiten Tag Injektion von 0·4 Atoxyl.

Die erkrankten Hautstellen werden mit indifferenten Lenicetsalben, später schwachen Schwefelpasten, schließlich mit eintrocknendem Streupulver behandelt.

Das Allgemeinbefinden bessert sich in überraschend kurzer Zeit, auch die Hautefflorescenzen heilen sehr schnell ab. Die wuchernden Partien werden flach, die blasigen Eruptionen bilden sich zurück. An den abgeheilten Stellen bemerkt man eine zarte, rote Epidermis mit zahlreichen feinen Teleangiektasien. Eine eigentliche Narbenbildung fehlt vollständig.

Das Bild der Dermatose stellte sich sogleich bei der ersten Besichtigung als ungewöhnlich dar und ließ sich nicht leicht unter eines der bekannten klinischen Bilder einreihen. Bei der **Differentialdiagnose** drängte sich zuerst die Tatsache des ursprünglich blasigen Charakters der Eruptionen auf. Die Primäreffloreszenzen waren ja sämtlich bullöser, resp. pustulöser Natur, die wuchernden Herde erst ein späteres Entwicklungsstadium. Diese beiden ausschließlich im Krankheitsbild vorherrschenden Veränderungen konnten vielleicht auf die Vermutung bringen, daß ein Pemphigus vegetans vorlag, und tatsächlich wurde eine Zeitlang von einigen Kollegen diese Wahrscheinlichkeitsdiagnose gestellt. Freilich sprach dagegen schon die Lokalisation, das hauptsächliche Befallensein der Streckseiten, während Gelenkbeugen, Genitalregion und Schleimhäute frei waren. Bei genauerem Zusehen war auch zu erkennen, daß es sich bei den vegetierenden Prominenzen weniger um ein Wuchern des Grundes einer Blase handelte, daß vielmehr krustenartige Gebilde und polypöse Gewebsneubildungen vorlagen. Die Diagnose kam jedenfalls nicht mehr in Betracht, als nach kurzer Zeit sämtliche Herde abheilten und das Allgemeinbefinden sich besserte.

Die größeren konfluierenden Herde erinnerten zum Teil an luetische Eruptionen, namentlich einige beetartige, vegetierende Erhabenheiten an den oberen Extremitäten ähnelten durchaus den sog. Rupiaexanthemen bei der malignen Form. Indessen stimmte mit dieser Diagnose das blasige Vorstadium und die pustulösen kleineren Eruptionen nicht. Auch fiel sogleich der Mangel einer eigentlichen Geschwür- oder Narbenbildung auf. Die Lokalisation der Hautveränderungen, die Untersuchung des übrigen Körpers und die Vorgeschichte des Falles ließen dann sehr bald die Diagnose ganz fallen.

Auf die Vermutung einer Mycosis fungoides konnten wohl nur einige der ganz großen zusammenfließenden Herde bringen; aber der Mangel einer eigentlichen Neubildung, das Fehlen prämykotischer Hautveränderungen und die pustulösen frischen Eruptionen ließen auch diese Diagnose wieder ausschließen.

Schließlich mußte man bei der Differentialdiagnose noch an Arzneiexantheme denken u. zw. an die selteneren Formen der Jod- oder Bromausschläge. Hier kommen ja bekanntlich sehr verschiedenartige Bilder zu stande, auch pemphigusähnliche Veränderungen mit vegetierender Oberfläche. Man hat die Ähnlichkeit schon im Namen zum Ausdruck gebracht und einige dieser seltenen Arzneiausschläge unter der Bezeichnung eines Pemphigus (P. jodicus) publiziert. Aber aus der Anamnese unseres Falles ließen sich anfangs Anhaltspunkte für diese Ätiologie nicht finden. Die Patientin, die der deutschen Sprache nur wenig mächtig war, konnte nicht angeben, Brom oder Jod genommen zu haben.

Es wurden nun 2 Probeexcisionen gemacht und eine histologische Untersuchung vorgenommen. Dabei ergaben sich Bilder, die mit den Veränderungen der genannten medikamentösen Ausschläge so übereinstimmten, daß auch ohne bestätigende Angaben der Kranken an der Diagnose Jod- oder Bromexanthem festgehalten wurde. Durch Vermittlung des früheren behandelnden Arztes wurden weitere Nachforschungen angestellt, und dabei ließ sich tatsächlich noch nachträglich feststellen, daß die Patientin eine bromhaltige Medizin verordnet bekam, die sie dann ohne ärztliche Anordnung und Kontrolle viele Wochen lang weiter beibehalten hatte. Es war unmöglich genauer herauszubekommen, welche Dosis die Patientin genommen hatte, indessen ist als sicher anzunehmen, daß größere Mengen (schätzungsweise 3 *g* pro Tag) mehrere Wochen hintereinander regelmäßig gebraucht wurden[1]). Damit war die Diagnose eines Bromexanthems bestätigt. Wie die Reproduktion der von dem unbehandelten Falle angefertigten Moulage zeigt, liegt aber ein ungewöhnlicher und diagnostisch nicht einfacher Fall vor, so daß die Publikation lohnend erscheint, schon um die Wiedererkennung solcher seltenen Erscheinungsformen zu erleichtern.

Es würde zu weit führen, den histologischen Befund hier ausführlich zu schildern; nur das Wesentliche und für die Diagnose Charakteristische soll für das Verständnis der beiden Abbildungen hervorgehoben werden.

Exzidiert wurden zwei Stücke, u. zw. von zwei verschiedenen Eruptionen, die die beiden voneinander differenten Erscheinungsformen des Exanthems darstellten, nämlich eine etwa erbsengroße Pustel und ein vegetierender Herd des rechten Oberarms. (Einlegen der Stücke zum Teil in Alkohol, zum Teil in Flemmingsche Lösung, Serienschnitte. Die üblichen Färbungen kommen zur Anwendung, u. a. elastische Faserfärbung nach Tänzer-Unna, nach Weigert, Pappenheimsche Färbung, polychromes Methylenblau u. s. w.)

I. Pustel (Fig. *a*): Die Decke der Pustel wird von einer dünnen Schicht von Hornlamellen, die sich nahezu vollständig abgehoben haben, gebildet, während nur wenige im Zusammenhang mit dem übrigen Epithel an der Basis liegen blieben. Der Pustelinhalt besteht fast ausschließlich aus dicht gedrängten polynucleären Leukocyten, ganz vereinzelten eosinophilen Zellen und Lymphocyten. Dazwischen liegen nur einige zusammenhängende Hornlamellen und wenige noch kernhaltige, dem Rete Malpighii entstammende Zellen.

In den Präparaten mit Bakterienfärbung (sehr deutlich auch in Pappenheim-Schnitten) sieht man massenhaft intra- und extracelluläre Staphylokokkenhaufen, besonders zahlreich auch in den basalen Teilen der Pusteln.

Das Epithel ist in den meisten Schnitten im ganzen verdickt, die Zapfen verbreitert, unregelmäßig gestaltet. Der Papillarkörper ist im Bereich der vesiculösen Abhebung bis in die tieferen Schichten der Cutis von massigen, größtenteils dem Verlauf der stark erweiterten Gefäße folgenden Infiltraten durchsetzt. Auch im subcutanen Bindegewebe finden sich noch zahlreiche Entzündungsherde um die Gefäße herum. Sie zeigen dieselbe Zusammensetzung wie der Inhalt der Pusteln, haben aber mehr eosinophile und vereinzelte Plasmazellen.

Die Grenze zwischen Epidermis und Papillarkörper ist in den meisten Schnitten wohlerhalten. An einer Stelle (die auch in der Abbildung dargestellt ist) dagegen liegen ganz andere Verhältnisse vor. Schon in den ersten Präparaten fiel es auf, daß trotz des reichen Zellinhaltes der Pustel die Epithelschicht fast gar nicht von durchwandernden Leukocyten durchsetzt war. Die abgebildete Durchbruchstelle erklärt nun die Entstehung der pustulösen Eruption vollständig. Das Epithel zeigt etwa in der Mitte der Basis der Pustel eine ganz atypische Wucherung und gleichzeitig Zerfaserung nach

[1]) Anm. Auch in diesem Falle zeigt sich eine Tatsache, die wir oft in gleicher Weise bei den übrigen von uns beobachteten Bromausschlägen konstatieren konnten, daß nämlich die tumorartigen massigen Exantheme nach längerer Zeit fortgesetzten größeren Mengen des Medikamentes entstehen, während die acneähnlichen Eruptionen gewöhnlich bald nach Beginn der Bromdarreichung und schon nach kleineren Gaben auftreten.

dem Papillarkörper zu, so daß eine große Lücke entsteht, durch die dann ohne weiteres die entzündlichen Zellmassen nach außen gelangen können. Die Konfiguration der Epithelschicht, die alles in allem hypertrophisch erscheint, spricht nicht etwa dafür, daß der Durchbruch durch das Andrängen der Leukocyten erfolgte, sondern deutet ohne weiteres darauf hin, daß die primäre Ursache in den Vorgängen der Epidermis selbst liegt. Neben der Perforationsstelle fanden sich zahlreiche abgesprengte Epithelinseln, oft in Gestalt riesenzellenähnlicher Gebilde (wie sie schon mehrfach bei Brom- und Jodexanthemen beschrieben wurden).

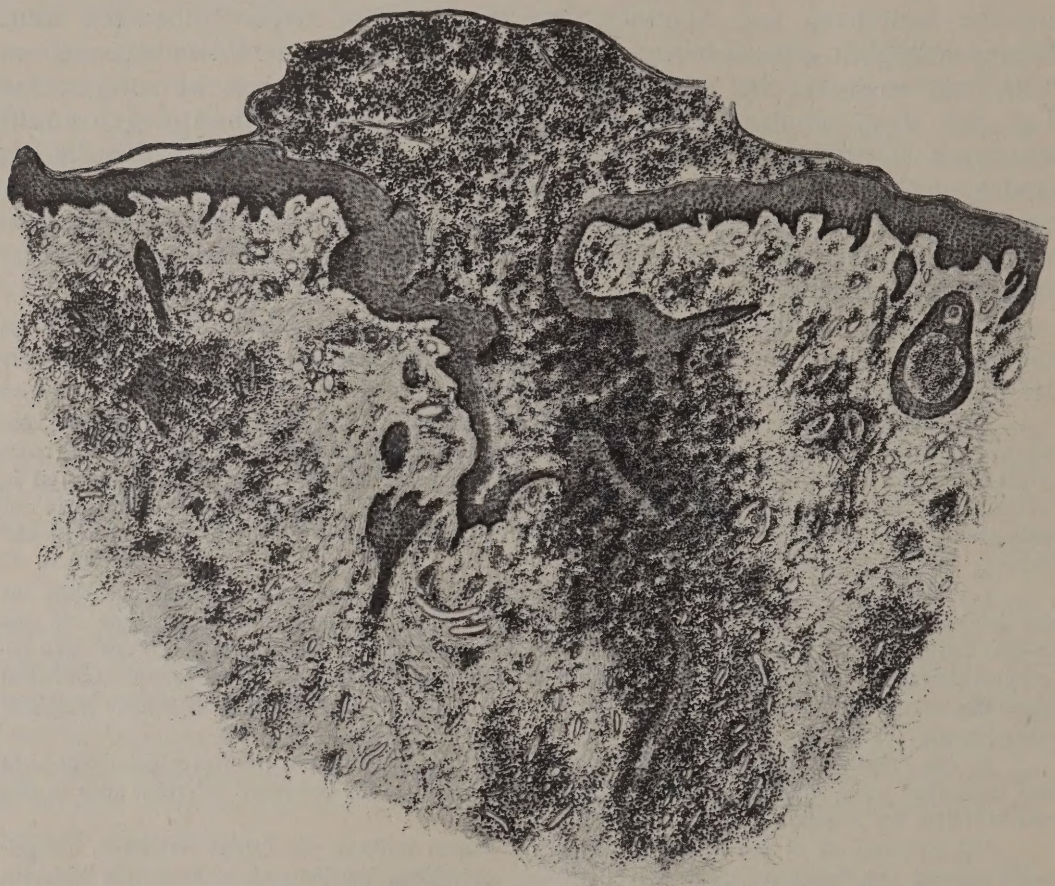

Fig. *a*. Pustulöse Bromeruption.

Durchbruchstelle, an der die Leukocytenmassen an die Oberfläche gelangen und die Pustel bilden. Das Epithel wuchert an dieser Stelle in die Tiefe und verliert sich allmählich im entzündlichen Infiltrat, wodurch die Lücke zu stande kommt. Zahlreiche abgesprengte Epithelinseln und riesenzellenähnliche Gebilde. Vermehrung und Dilatation der Gefäße, um die die Infiltrationsherde größtenteils gelagert sind.

Erwähnenswert sind noch einzelne circumscripte Eiterherde in den Epithelzapfen mehrerer Haarfollikel. In der Nähe des Haares liegen scharf begrenzte rundliche Hohlräume, die von Leukocyten nahezu ganz erfüllt sind. In einer Serie kann man diese Gebilde bis nahe an die Follikelmündung verfolgen. Einzelne stehen auch in direkter Verbindung mit dem Inhalt der Pustel. Ein Zusammenhang mit der Talgdrüse besteht nicht, wie auch (in sämtlichen Präparaten dieses und des folgenden Stückes) ein Zusammenhang der epithelialen Wucherungen oder entzündlichen Vorgänge mit den Talgdrüsen niemals nachzuweisen ist.

II. Ein ganz anderes Bild bietet die vegetierende Efflorescenz des Exanthems (Fig. *b*). Im Grunde genommen liegen freilich ähnliche Prozesse wie bei der pustulösen Eruption vor, nur sind

die zur Gewebsneubildung führenden Wucherungen mehr im Vordergrunde des histologischen Bildes, während die eigentlich entzündlichen Erscheinungen mehr zurücktreten. Durch das ungestüme Wachstum des Epithels und einzelner Abschnitte des Papillarkörpers kommt es zu eigenartigen grotesken Bildern, die man auf den ersten Blick nicht recht verstehen und eigentlich nur deuten kann, wenn man den Zusammenhang der verschiedenen Gewebsabschnitte in Serienschnitten verfolgt.

Vor allem ist die Oberfläche der erkrankten Partie in eigentümlicher Weise verändert. Hier bemerkt man schmale polypöse Wucherungen, dicht daneben wieder tiefe, kraterförmige Aushöhlungen. Langgezogene, fingerförmige, papilläre Eruptionen führen an einzelnen Stellen zu Abschnürungen, wie auch in dem abgebildeten Schnitt deutlich zu erkennen ist. Der Inhalt der tiefen Ausbuchtungen wird von einer meist konzentrisch geschichteten Hornlamellenmasse eingenommen, zwischen der zellreiche Partien eingestreut sind. Man sollte die die Höhlen ausfüllende Masse nur für eine Art von Schuppen-

Fig. *b*. Vegetierendes Bromoderm.

Hochgradige, zu eigenartigen polypösen Ausläufern und tiefen Exkavationen führende Bindegewebs- und Epithelwucherungen mit Abschnürung einzelner Teile des Papillarkörpers. In dem Inhalt der Aushöhlung finden sich Bindegewebsreste mit elastischen Fasern. Rechts zwei Cysten, mit Hornlamellen erfüllt. Das spärliche entzündliche Infiltrat entspricht dem Verlauf der erweiterten und vermehrten Gefäße. Kein Zusammenhang mit der Talgdrüse.

oder Krustenauflagerung halten, die etwa durch die Hyperkeratose und die das Epithel durchwandernden Leukocyten zu stande kam. Man ist aber überrascht, in dem Inhalt der Exkavation ganze Bindegewebspartien mit elastischen Fasern (die auf der Abbildung aus einem Schnitte mit Unna-Tänzerscher Färbung eingezeichnet sind) und deutliche Gefäßteile zu erkennen. Wie ist dieses auf den ersten Blick unverständliche Vorkommnis zu erklären? An der Hand von Serienschnitten kann man nachweisen, daß stellenweise (ebenso wie bei der pustulösen Efflorescenz) das Epithel von entzündlich infiltrierten vorwuchernden Massen des Papillarkörpers durchbrochen wird. Weiterhin kommt das Auftreten von bindegewebigen Anteilen in der Exkavation auch dadurch zu stande, daß einzelne schmale, vorgewucherte Papillarzipfel den Zusammenhang mit dem übrigen Epithel verlieren und vollständig abgeschnürt werden. In einigen Präparaten der Serie kann man noch ganz deutlich die Reste eines solchen, zahlreiche erweiterte Blutgefäße enthaltenden Papillenquerschnittes erkennen. Das umkleidende Epithel ist allerdings größtenteils schon zerstört und von Leukocyten durchsetzt.

In der Epidermis findet man ferner umschriebene Eiterherde, die zum Teil nichts anderes sind als Ansammlungen von Leukocyten, die durch das Epithel durchgewandert sind (intraepitheliale Abscesse). Manche dieser Zellansammlungen aber enthalten wieder zweifellos Bindegewebsfasern und Gefäßreste, so daß deren Entstehung wieder nur erklärt werden kann durch ein entzündliches Vor-

wuchern von Papillargefäßen. Noch komplizierter wird das Bild dadurch, daß zum Teil sehr große Epidermiscysten in der Nähe der Exkavationen liegen. Einige sind ohne Inhalt, während andere vollständig ausgefüllt sind durch konzentrische, kernlose Hornlamellen. Ihre innere Bekleidung entspricht jedenfalls den abgeplatteten Hornzellen, so daß die Entstehung dieser cystischen Gebilde nur dadurch erklärt werden kann, daß sie sich durch Einstülpungen von außen her – vielleicht unter dem Druck der gewucherten Hornlamellen – bildeten. In der Tat kann man in der Serie das Lumen nach der Oberfläche zu verfolgen, bisweilen auch die Einmündung in einen der großen Hohlräume konstatieren, zu denen sie ja eine gewisse Analogie darstellen.

Im übrigen ist der epitheliale Anteil der Haut, abgesehen von der Verbreiterung der Zapfen und der mechanischen Dehnung einzelner Partien normal. Bei stärkerer Vergrößerung sind freilich auch unterhalb der zusammenhängenden Schicht noch verstreute Epithelinseln zu konstatieren, wie wir sie auch im ersten exzidierten Stück – u. zw. in noch reichlicherer Menge – vorfanden.

Das entzündliche Infiltrat lokalisiert sich auch bei dem vegetierenden Herd entsprechend dem Gefäßverlauf, ist aber an Dichtigkeit wesentlich geringer als bei der pustulösen Eruption. Es setzt sich größtenteils zusammen aus polynucleären Leukocyten und sehr spärlichen Plasmazellen, während die Zahl der eosinophilen Zellen bald sehr gering, stellenweise aber außerordentlich groß ist. Die riesenzellenähnlichen Gebilde verdanken ihre Entstehung den schon erwähnten abgesprengten Epithelnestern, zum Teil aber auch Gefäßdurchschnitten, die mit ihrem außerordentlich stark wuchernden Endothel bisweilen Bilder einer konfluierenden Protoplasmamasse mit zahlreichen Kernen gaben. Die Gefäße selbst sind dilatiert, blutreich und erheblich vermehrt. Die Talg- und Schweißdrüsen zeigen keinerlei Veränderungen und vor allem keinen Zusammenhang mit den entzündlichen Infiltraten oder epithelialen Wucherungen.

Nach den histologischen Befunden der pustulösen und vegetierenden Efflorescenzen ist also an der Diagnose Bromexanthem nicht zu zweifeln. Als charakteristisch sind besonders hervorzuheben die eigentümlichen Wucherungen der epithelialen und bindegewebigen Schicht, die, zu ganz ungewöhnlichen und anfangs nur schwer zu deutenden Bildern führend, oft die Grenzen zwischen Epidermis und Papillarkörper vollständig verwischen und eigenartige Veränderungen der Oberfläche bedingen. Man findet bisweilen ganz in der Tiefe des Papillarkörpers abgesprengte Epithelherde und umgekehrt auch mitten im Epithel zweifellos bindegewebige Gewebsteile. Ja, selbst in den scheinbar krustösen Auflagerungen der Bromeruptionen, von denen man einen Zusammenhang mit den tieferen Gewebsschichten gar nicht vermuten sollte, entdeckt man noch elastische Fasern, bisweilen sogar deutliche Gefäßreste und bindegewebige Zellmassen. Die massigen, geradezu groteske Formen bildenden Wucherungen ganzer Papillarabschnitte führen auch manchmal zu ausgedehnten Gewebsabschnürungen, die etwas für die Brom- und auch Jodexantheme Charakteristisches darstellen und wohl auch diagnostisch verwertbar sind. Ich habe bei einer großen Untersuchungsreihe von Schuppen und Krusten der verschiedenen Dermatosen in den Auflagerungen der Brom- und Joderuptionen oft deutliche Bindegewebsteile, bisweilen sogar Papillargefäße mit umkleidendem Epithel mikroskopisch nachweisen können.

Natürlich kommen auch bei anderen Hauterkrankungen mit vegetierender Oberfläche ganz erhebliche Gewebsverschiebungen durch das Wuchern der verschiedenen Substrate zu stande, so bei den spitzen Kondylomen, bei der vegetierenden Form mancher luetischen Eruption, bei der Tuberculosis cutis verrucosa, aber man findet hierbei doch einen mehr systematischen Aufbau, kein so regelloses, ungestümes Durcheinanderwuchern und Durchbrechen der bindegewebigen und epithelialen Schicht. Zu erwähnen sind ferner noch die cystischen Gebilde (vgl. Fig. *b*), die, dicht unter der Epidermis liegend, meist einen Inhalt von konzentrisch geschichteten Horn-

lamellen aufweisen. Sie sind offenbar Ausbuchtungen des Epithels, die von obenher — meist in der Nähe eines Follikels — entstehen, dagegen mit Talgdrüsen keinen Zusammenhang haben. Intraepitheliale circumscripte Abscesse finden sich häufig (vgl. Fig. *a*) in der Nähe der Haare und lassen sich manchmal bis in die Gegend der Follikelmündung verfolgen.

Zu den weiteren Eigentümlichkeiten der histologischen Veränderungen gehören auch die Riesenzellen und riesenzellenähnlichen Gebilde, wie sie ja von verschiedenen Autoren sowohl bei Brom- als auch Jodexanthemen erwähnt werden. Aus unseren Präparaten geht hervor, daß sie zum Teil nichts anderes sind als durch Wucherung und Abschnürung losgelöste Epidermisteile, daß sie zum Teil aber auch tatsächlich Riesenzellen sind, die aus den wuchernden Endothelien der Gefäße entstehen. Was die übrigen Zellarten betrifft, so wäre nur zu erwähnen, daß manche Partien des Infiltrats überraschend viel eosinophile Zellen enthalten, während andere wieder nur aus Leukocyten, spärlichen Lymphocyten und vereinzelten Plasmazellen bestehen.

Die vielfach diskutierte Frage nach dem Ausgang der entzündlichen Vorgänge bei den Brom- und Joddermatosen muß man auf Grund unserer Präparate (auch einiger anderen Fälle, die wir an der Klinik beobachteten) in dem Sinne beantworten, daß ein Zusammenhang mit den Talgdrüsen nicht besteht. Hat man Gelegenheit, frühe Stadien des Prozesses zu untersuchen, so zeigt sich nirgend eine Vorliebe der entzündlichen Herde für die Umgebung der Talgdrüsen. Auch bei weit fortgeschrittener Entzündung kommt man nicht auf den Gedanken eines Zusammenhanges. Die Talgdrüsen werden schließlich durch die massigen Zellherde und Wucherungen nur komprimiert oder zur Seite gedrängt. Vielleicht haben die oben erwähnten cystischen Gebilde zu der fälschlichen Annahme geführt, daß es sich um degenerierte und erweiterte Talgdrüsen handelt. Die genaue Untersuchung an Serienschnitten widerlegt aber diese Anschauung. Die Einstülpungen und Hohlräume bilden sich zwar mit Vorliebe in der Nähe der Follikel, haben aber mit den Talgdrüsen nichts zu tun. Auch die klinische Ähnlichkeit der pustulösen Eruptionen, die sog. Brom- und Jodacne mit den gewöhnlichen Acneeruptionen mag dazu beigetragen haben, immer wieder diese fälschliche Meinung aufkommen zu lassen, obgleich doch manche sicheren klinischen Beobachtungen (z. B. das Auftreten der Pusteln an talgdrüsenfreien Körperstellen) dagegen sprechen.

Wie in der histologischen Schilderung immer betont, spricht die Lokalisation der entzündlichen Vorgänge für eine Abhängigkeit von den Gefäßen. Die Infiltrate richten sich in ihrem Aufbau nach ihrem Verlauf und sind am reichlichsten dort, wo diese am reichlichsten sind. Die Gefäße selbst sind außerordentlich vermehrt, stark mit Blut gefüllt. Ihre Endothelien befinden sich stellenweise in intensiver Wucherung, so daß hiedurch die schon erwähnten riesenzellenähnlichen Gebilde entstehen (vgl. die Arbeit Schidachis, der besonders auf die Beteiligung der Venen bei dem von ihm beschriebenen nodösen Jodexanthem [Medizinische Klinik 1907, Nr. 7] hinwies).

Daß die Staphylokokken für die Entstehung der entzündlichen Vorgänge eine wesentliche Rolle spielen, ist nicht anzunehmen. Sie sind zwar in allen Schnitten beider Stücke sehr zahlreich, aber doch nur in den obersten Schichten, nicht in den tieferen Infiltraten zu finden. Ich glaube, daß es sich um eine sekundäre Entwick-

lung in den Krusten und nekrotischen Auflagerungen handelt. In zwei von mir früher untersuchten Fällen von tuberösem Bromoderm konnte ich Mikroorganismen weder mikroskopisch noch kulturell nachweisen.

Über den weiteren klinischen Verlauf unseres Falles ist wenig zu berichten, da das hochgradige, weitverbreitete Exanthem beim Aussetzen des Broms unter indifferenter Behandlung vollständig heilte. Da auch das Befinden sich bald besserte und nervöse Erscheinungen nicht mehr auftraten, war man nicht vor die in solchen Fällen oft schwierige Frage gestellt, wie man sich verhalten soll, wenn der Allgemeinzustand (z. B. epileptische Anfälle, schwere nervöse Leiden u. s. w.) eine weitere Brommedikation als notwendig erscheinen läßt. Nach unseren Erfahrungen ist es dann jedenfalls empfehlenswert, gleichzeitig Arsen in kleinen Dosen zu geben, da man hierdurch einen günstigen Einfluß auf die Hauterscheinungen, wenn auch keine vollständige Abheilung erzielt. Ferner scheint es des Versuches wert, statt der Bromalkalien das Bromipin subcutan zu geben, das in einem Falle einer hochgradigen (nach Bromkali entstandenen) tuberösen Eruption eine ausreichende Bromwirkung gab, während trotz regelmäßiger fortgesetzter Injektionen die Hautveränderungen vollständig abheilten.

42.
J. SCHÄFFER
Exanthema vegetans ex usu Bromi.

Verlag von Urban & Schwarzenberg in Berlin u. Wien.

Exanthema menstruale „angioneuroticum".

(Ausgedehntes „angioneurotisches" Menstrualexanthem.)

Von Prof. Dr. Karl Zieler, Würzburg.

Aus der Kgl. Dermatologischen Universitätsklinik zu Breslau (Direktor Geh. Med.-Rat Prof. Dr. A. Neisser).

Tab. XXXV, Fig. 43.

Anamnese. Die Patientin, eine 49jährige Witwe, früher angeblich nie wesentlich krank gewesen, berichtet:

Seit etwa $3^1/_2$ Jahren bestehe die Hauterkrankung, die, wie Urticaria kommend und gehend, stets einige Tage vor der Periode schlimmer geworden und in der Zwischenzeit dann fast verschwunden sein soll. Vor $1^1/_2$ Jahren hätten längere Zeit, besonders des Nachts, starke Schmerzen im Ischiadicusgebiet bestanden, die nach dem Tode des Mannes (vor 2 Jahren) plötzlich schwanden und damals als neuralgische Beschwerden angesehen worden waren. Seit dieser Zeit sei die bisher auf die Streckseiten der Oberarme und die Glutäalgegend beschränkte Erkrankung auf beide Hände übergegangen, später auch auf die Füße. Damals soll auch öfter ein Gefühl des Eingeschlafenseins in Händen und Füßen aufgetreten sein, aber stets des Nachts, nicht eigentlich ein Gefühl der Kälte. Da die Patientin nie nachgesehen hat, vermag sie nicht anzugeben, ob dabei eine stärkere Blässe vorhanden gewesen ist. Abgesehen von der Verschlimmerung direkt vor der Periode, sei die Erkrankung lange ziemlich unverändert geblieben. Aspirin, Jod, Antipyrin (Migränin), Chinin, Arsen, Eisen sind längere Zeit ohne Erfolg gegeben worden. Nur auf Antipyrin trat (wie früher nach Migränin) stets ein fixes Erythem der Oberlippe, erst mit, später ohne Blasenbildung, auf, doch ohne daß die Hautveränderung, die nie zu Blasenbildung, Nässen oder Narbenbildung geführt hat, dadurch irgendwie beeinflußt wurde. Eine Erkrankung innerer Organe ist bisher nie festgestellt worden (v. Strümpell), auch nicht von gynäkologischer Seite. Die Menses sind bisher stets regelmäßig gewesen und ohne Störung verlaufen, abgesehen von starken Kopfschmerzen, die jetzt mit dem Auftreten der Hauterkrankung geringer geworden sind und bald einseitig rechts oder links, bald doppelseitig auftreten, oft mit Erbrechen, aber stets ohne Flimmerskotom.

Der Urin soll seit Jahren reich an harnsauren Salzen sein, doch hat sich sonst ein Anhalt für eine gichtische oder Steinerkrankung nicht ergeben. Zurzeit bestehen nur allgemeine nervöse Beschwerden (nächtliches Herzklopfen, mangelhafter Schlaf, starke Erregbarkeit) ohne nachweisbare Organveränderungen, sowie Stuhlträgheit. Subjektive Beschwerden sind nur insofern vorhanden, als die einzelnen Efflorescenzen unter Brennen und ganz leichtem, eben merkbarem Jucken, nie mit Gelenkschmerzen oder Schwellungen, auftreten und auf Berührung empfindlich sind. Eine besonders starke Druckempfindlichkeit (ebenso bei Kälteeinwirkung) besteht an den Fingern.

Befund. Bei der ersten Untersuchung (Mitte April 1907) bot die Hauterkrankung folgendes Bild:

In ziemlich symmetrischer Anordnung sind beide Ohren, die Rückseite beider Oberarme, beide Hände (vorwiegend die Finger), die Glutäalgegend und die seitlichen Abschnitte der Oberschenkel, sowie die Fußrücken beiderseits befallen.

Am äußeren Rande beider Ohren sah man einige hellrote, leicht erhabene, auf Druck empfindliche, weiche Infiltrate von etwa Erbsengröße, teils scharf umgrenzt, teils mehr diffus sich in die Nachbarschaft verlierend (dann von bläulichrotem Aussehen). Die Rückseite beider Oberarme zeigte hellrote, kaum als Verdichtung fühlbare, kreisförmige Herde, zum Teil bis über Fünfmarkstückgröße, die mit einer sich allmählich in die Umgebung verlierenden, hyperämischen Zone ein blasseres, etwas bläuliches Centrum umschlossen. Die gleichen Bildungen, zum Teil konfluierend, fanden sich in der Glutäalgegend und auf den benachbarten seitlichen Abschnitten der Oberschenkel,

hier, wie an den Oberarmen, mehr an ein akutes Ödem als an ein Infiltrat erinnernd, aber meist verhältnismäßig wenig scharf gegen die Umgebung abgesetzt. Jedenfalls hatten die Herde nicht das Aussehen und die Härte einer Urticariaquaddel. Auf beiden Fußrücken und an den benachbarten Abschnitten beider Unterschenkel konnte man nur einzelne unbestimmte Erythemflecke, ohne fühlbare Infiltration und ohne scharfe Begrenzung, erkennen.

Die wesentlichsten Veränderungen fanden sich an den Händen. Hier wich das Aussehen der Herde in vieler Beziehung von dem am übrigen Körper ab. Beide Hände waren ziemlich gleichmäßig befallen, doch waren die Veränderungen besonders charakteristisch an der linken Hand, nach der die Moulage angefertigt worden ist. Die frühesten Stadien schienen helle, fast alabasterfarbene, etwa linsengroße, gespannte und über die Umgebung deutlich erhabene Flecke darzustellen, die an einzelnen Stellen fast den Eindruck eines anämischen Ödems machten, bzw. den Charakter einer Quaddel hatten. Sie waren verhältnismäßig scharf begrenzt und von einem 3–5 *mm* breiten, entzündlichen Erythem umgeben, das sich nach außen hin allmählich verlor. Bei weiter fortgeschrittenen Herden war einmal der entzündliche Hof stärker ausgesprochen; außerdem sah man an der Grenze zwischen anämischem Centrum und dem geröteten Rand feinste Blutpunkte, die, dicht aneinandergereiht, eine Art Grenzlinie bildeten. An älteren Herden waren diese Blutpunkte auch weiter nach außen sowie im Centrum vorhanden. Dann waren allerdings kaum noch einzelne Blutpünktchen zu erkennen, sondern man hatte mehr den Eindruck, daß es sich (Mittelfinger) um akut entzündliche Infiltrate handelte, ohne Unterschied zwischen Mitte und Rand, die reichlichst von feinsten Blutungen durchsetzt waren. Daneben fanden sich serpiginöse Herde, bestehend aus einer ödematös-infiltrativen Schwellung und von leicht hellroter Farbe, fast an Urticaria erinnernd, doch ohne deren Vergänglichkeit. Auch diese Herde zeigten eine nach außen sich allmählich verlierende, aber weniger ausgeprägte Rötung. An diesen Stellen erschienen die von den Bogen umschlossenen Bezirke unverändert, so daß der Eindruck entstand, diese Herde seien von vornherein in Bogenform entstanden. Die Patientin gab auch bestimmt an, daß keiner der Herde an den Händen in den letzten 8 Tagen sich vergrößert habe. Entzündlich-ödematöse Schwellungen mit starker Spannung und Schmerzhaftigkeit bei Berührung fanden sich an fast sämtlichen Fingerspitzen. Sie setzten sich ziemlich scharf gegen die Umgebung ab. Nur an einzelnen Stellen griffen die beschriebenen Veränderungen auf die Seitenflächen und kaum auf die Beugeflächen der Finger über. Sonst waren, abgesehen von den Fingerspitzen, die Beugeflächen nicht beteiligt.

Als Nebenbefund fand sich eine diffuse Rötung (bläulich) der Nase und der mittleren Wangenabschnitte, die reichlich erweiterte Gefäße erkennen ließen (Rosacea). Am linken Augenwinkel sah man einen leicht infiltrierten, bräunlich roten, scharf begrenzten Herd von etwa Pfennigstückgröße, der am Rande eine Andeutung von zusammenhängender Knötchenbildung (Randwall) erkennen ließ, ähnlich wie manche Fälle von sog. Sarcoiden (Boeck). Unter dem rechten Auge lag ein ähnlicher länglicher Herd, aber ohne eine Andeutung der erwähnten Knötchenbildung. Diese Herde hatten keine Beziehungen zu den oben beschriebenen und waren weder auf Druck noch sonst empfindlich. Als weiterer Nebenbefund wurde ein fixes Antipyrinexanthem (Infiltrat ohne Blasenbildung) an der Oberlippe festgestellt.

Behandlung und Verlauf. Die Behandlung mit Jodkali, Sajodin sowie Belichtungen (Uviol-, Quarzlampe, Röntgen) ließen irgend eine Beeinflussung nicht erkennen, dagegen trat mit der nächsten Periode wieder eine stärkere Rötung der Hände auf neben einzelnen neuen Herden, die auf der linken Wange zwischen Mundwinkel und Ohr unterhalb der Rosacea (ein Herd), sowie an beiden Oberarmen festgestellt wurden. Diese Herde, die weniger scharf begrenzt waren als die alten, machten den Eindruck eines wenig erhabenen, prall elastischen, entzündlichen Ödems ohne stärkere Infiltration. Ihr Centrum erschien zum Teil etwas blasser und leicht bläulich und erinnerte dadurch entfernt an ein Erythema exsudativum multiforme. Ihr Auftreten war, wie sonst, von einem Gefühl des Brennens und kaum merkbarem Jucken begleitet.

Anfang Januar 1908 erschien die Patientin wieder, nachdem etwa 14 Tage vorher, gleichzeitig mit der jetzt in bald längeren, bald kürzeren Zwischenräumen erscheinenden Periode, eine Verschlimmerung des Zustandes der Hände eingetreten war und neue Herde, vor allem auf dem Fußrücken, sich ausgebildet hatten. Besonders die Fingerspitzen sind gegen Kälte außerordentlich empfindlich, auch gegen kaltes Wasser, das die Patientin trotz dringenden Abratens immer wieder benutzt hat. Über dauerndes nächtliches Herzklopfen wird auch jetzt noch geklagt.

Der Befund am 10. Januar 1908 war folgender: Die oben als Nebenbefund erwähnten Veränderungen haben sich in der Zwischenzeit nicht wesentlich verändert. Der oberflächlich infiltrierte,

bräunliche Herd unterhalb des rechten Auges trägt jetzt deutliche Milien. Die früher als bräunliche Knötchen erscheinenden Veränderungen erinnern in ihrem Aussehen teilweise jetzt ebenfalls an Milien.

Die Ohren bieten, wie früher, vorwiegend Veränderungen am freien Rande dar. Rechts sieht man mehr blaurote und wenig scharf begrenzte, links mehr hellrote, weich infiltrierte Herde, meist über Linsengröße und besonders am Ohrläppchen scharf begrenzt. Auf der rechten Wange nach unten und außen von der Rosacea findet sich ein urticarielles Erythem von Pfenniggröße in der Nähe des Mundwinkels, ebenso zwei unscharf begrenzte, ähnliche, etwas größere Herde in der Unterkinngegend rechts, die sämtlich früher nicht bestanden haben. Der obenerwähnte Herd auf der linken Wange erscheint weniger hellrot als die Herde der rechten Seite, soll aber in der Zwischenzeit stets deutlich gewesen sein.

Auf der Rückseite der Oberarme ist an die Stelle der früheren ödematösen Infiltrate eine leichte, bläuliche Verfärbung getreten. Nur am linken Arm sieht man am Rande der befallenen Partie hellrote, bogenförmige Streifen mit kaum angedeuteter Infiltration. Man hat den Eindruck, daß die Veränderungen central abheilen und peripher fortschreiten, doch ist nirgend eine Andeutung von Narbenbildung zu erkennen. Auch die Herde in der Glutäalgegend beiderseits erscheinen blaßbläulich, ohne Infiltration. Frische Herde sind hier wie an den Armen nicht vorhanden.

Eine wesentliche Veränderung zeigen die Füße und die Unterschenkel. Während sie früher kaum beteiligt waren, zeigen sie jetzt mehrfache, bis pfennigstückgroße, hellrote, etwas vorspringende, prall elastische Herde mit feinen Hämorrhagien, teils wieder mehr weiche, ödematöse, weniger scharf begrenzte Rötungen, die sich nicht so fest anfühlen und sich nur wenig von der Umgebung unterscheiden. Die Lokalisation ist, wie am übrigen Körper, eine ziemlich symmetrische und betrifft die seitlichen und vorderen Abschnitte des unteren Drittels der Unterschenkel sowie die Fußrücken. Die Fußsohlen sind nicht beteiligt. Die Hände sind im ganzen nur wenig verändert, doch ist das Aussehen jetzt ein mehr bläuliches. Die Haut ist gespannt, erscheint trocken und schuppend und trägt besonders über den Gelenken mehrfache Rhagaden. Die älteren Herde erscheinen jetzt bläulichrot, an Stellen früherer Hämorrhagien auch schwärzlich. Frischere Herde finden sich auf dem Handrücken (besonders links) von hellrotem Aussehen, ziemlich gespannt und, wie früher, in Bogenform. An den Fingerspitzen und an der Beugeseite der Finger sieht man eine Reihe neuer, hellroter Herde von Linsengröße (rechter Daumen, vierter Finger links). Diese frischen Herde erscheinen ziemlich gespannt und sehr druckempfindlich, desgleichen die älteren Herde an den Fingerspitzen; die übrigen nur, soweit sie eine pralle, ödematöse Schwellung zeigen.

Nirgends, auch nicht an den ältesten Herden, waren atrophische Prozesse angedeutet oder ausgebildet, ebenso fehlte jede Narbenbildung.

Aus dem Verlauf sei erwähnt, daß am 20. Januar auf der Rückseite beider Oberarme je 8 bis 10 lebhaft rote, kaum hervorragende, pfenniggroße Herde auftraten. Abgesehen hievon, ging die Schwellung und Rötung sämtlicher Herde allmählich zurück. Anfang Februar trat dann direkt vor der nächsten Periode etwa ein Dutzend neuer, regellos verteilter Herde von Pfennigstückgröße an der Streckseite des linken, weniger an der des rechten Oberarmes auf, aber flacher und weicher als sonst. Auch die Herde an den Fingern, am Hals und im Gesicht zeigten wieder eine stärkere Rötung, Schwellung und Druckempfindlichkeit.

Die Behandlung hatte im letzten Monat in der Anwendung von Ichthyol (innerlich und äußerlich als Pinselung und als 10%ige Zinkpaste) bestanden. Das reine Ichthyol wurde mehrfach nicht vertragen und führte, besonders an den Herden mit stärkerer Spannung der Haut, zu einer blasigen Abhebung der Epidermis, Biersche Stauung beeinflußte wohl die Empfindlichkeit, schien aber sonst nicht günstig zu wirken. Die tägliche Behandlung mit Heißluft, bei der höhere Temperaturen als 85° C nicht vertragen wurden, wirkte auf die frisch entstandenen Herde sehr günstig ein; es hatte sogar den Anschein, als seien die an den behandelten Armen vor der letzten Periode neu aufgetretenen Herde flacher und weicher als sonst. Ebenso war an den Händen die infiltrative Schwellung und die Schmerzhaftigkeit geringer als früher.

Seit dem 17. Februar (etwa 8 Tage vor der erwarteten Periode) sind wieder teils frische Herde aufgetreten (auf Rücken und Vorderarmen) von gleichem Charakter wie früher, teils helle Rötungen, die vorwiegend Teile der Peripherie alter kreisförmiger Herde einnehmen, sonst aber regellos angeordnet sind (Oberarme, Glutäalgegend, Füße und Unterschenkel). Die Hände und das Gesicht sind diesmal weniger beteiligt. Nur an einzelnen Stellen sieht man Nachschübe als hellrote, sich in-

filtriert anfühlende, leichte Erhebungen, keine circinären Efflorescenzen. Die allgemeine (entzündliche) Schwellung, die Schuppung und die Rhagadenbildung sind beseitigt. Trotz weiterer Nachschübe ist der Zustand, besonders der Hände, entschieden ein besserer.

Während der Beobachtungszeit sind also wesentliche Veränderungen im Krankheitsbilde nicht eingetreten, abgesehen davon, daß einzelne Herde neu auftraten, andere sich zurückbildeten oder, ohne irgend eine Spur zu hinterlassen, verschwanden. Wie der Verlauf zeigt, sind neue Herde auch ohne irgendwelche nachweisbare Ursache entstanden. Das am meisten hervortretende Moment ist jedoch die Beziehung der Erkrankung zur Menstruation. Einmal zeigt das der Beginn der Erkrankung im Anfange des Klimakteriums, dann das ziemlich regelmäßige Auftreten neuer Herde kurz vor Eintreten der Periode. Drittens spricht dafür das Stärkerwerden der subjektiven Beschwerden, veranlaßt durch die Verschlimmerung, bzw. das Wiederaufflackern der alten Herde zur selben Zeit, während in der Zwischenzeit regelmäßig ein erheblicher Rückgang der Erscheinungen ohne jede Behandlung oder wenigstens auch an den Stellen, die nicht behandelt worden waren, zu bemerken war, bei völligem Verschwinden der subjektiven Beschwerden, mit Ausnahme derer an den Fingern.

Die Veränderungen an der Haut müssen wir wohl als gleichartige auffassen, so verschieden auch ihr Aussehen zunächst erscheint. Bei den einen tritt mehr die (entzündliche und nichtentzündliche) Hyperämie hervor, während das Ödem zurücktritt; an den anderen steht gerade das Ödem im Vordergrund, während die Hyperämie demgegenüber zum Teil verschwindet und fast das Bild einer anämischen Quaddel erscheint (an den Fingern). Hier sieht man höchstens in der Peripherie hyperämische und bei stärkerer Ausbildung auch deutliche entzündliche Veränderungen (fühlbare Infiltrationen, punktförmige Blutungen, Schuppung der Oberfläche). Ödem und Hyperämie, also vasomotorisch bedingte Prozesse stellen klinisch den Hauptteil der Veränderung dar, während ausgesprochen entzündliche Prozesse, außer an den Händen, nur wenig hervortreten. Gerade manche der jüngsten Herde zeigen recht deutlich (Rücken) das Bild einer, der Urticaria gleichenden, anämischen Quaddel mit hyperämischem Hof, allerdings ohne deren Flüchtigkeit und stets mit mehr gesättigter Rötung in der Peripherie; andere erscheinen klinisch als entzündlich-infiltrative Schwellungen.

Dem entspricht auch der mikroskopische Befund, soweit er an einer kleinen Excision aus dem Rande eines der kreisförmigen, leicht ödematösen und ausgesprochenen erythematösen Herde vom Oberarm zu erheben war. Neben einer deutlichen Gefäßerweiterung fällt eine außerordentliche Auflockerung und Auseinanderdrängung der perivasculären Elemente durch ein reichliches Ödem auf, das auch zu einer deutlichen Auflockerung der Cutis und des Papillarkörpers geführt hat. Dies Ödem ist am Epithel kaum noch angedeutet. Während bei schwacher Vergrößerung die Umgebung sämtlicher Gefäße, bis in die Subcutis hinab, durch ihren Zellreichtum auffällt, zeigt sich bei starker Vergrößerung, daß diese Zellansammlung in erster Linie bedingt ist durch eine Vermehrung und Vergrößerung der adventiellen Zellen, vorzugsweise der Venen. Entzündliche Zellen (Leukocyten, Lymphocyten) sind an dieser Zellvermehrung nur in mäßigem Grade beteiligt. Unter den Leukocyten sieht man auch einzelne eosinophile, aber nicht

43.
KARL ZIELER
Exanthema menstruale „angioneuroticum".

Verlag von Urban & Schwarzenberg in Berlin u. Wien.

häufiger als im Blut, in dem das Verhältnis der einzelnen kernhaltigen Elemente ein normales ist. Die vorwiegende Beteiligung der an Ort und Stelle vorhandenen Elemente an der perivasculären Zellvermehrung ist wohl so zu deuten, daß hier an einer alten (entzündlich?) erkrankten Stelle eine frische Veränderung eingetreten ist, auf deren Rechnung das deutliche Ödem und die Gefäßfüllung zu setzen ist.

Wir müssen also, wenn auch klinisch nachweisbare Störungen im Bereich der Genitalien nicht nachgewiesen werden konnten, doch nach dem ganzen Verlauf unseres Falles als sicher annehmen, daß die im Beginn des Klimakteriums mit jeder neuen Menstruation sich verschlimmernde und schließlich in der Zwischenzeit nicht mehr völlig zurückgehende Hauterkrankung in näheren Beziehungen zur Menstruation steht. Als sog. „Menstrualexantheme" kommen ja die allerverschiedensten Dermatosen vor, die bald bekannten Krankheitsbildern entsprechen, bald sich nur schwer oder gar nicht ihnen einordnen lassen (s. die neueste Zusammenstellung von P. Opel, Über Menstrualexantheme, Dermat. Zeitschr. 1908, p. 91 ff.). Bisher ist es mir aber nicht gelungen, in der Literatur einen Fall zu finden, der dem beschriebenen ähnlich wäre. Die außerordentlich vielseitigen Erscheinungen, die bald an das flüchtige Ödem der Urticaria, bald entfernt an das Erythema exsudativum multiforme oder nodosum erinnern, lassen sich nirgend restlos einreihen. Wir haben es hier zum Teil zu tun mit rein vasomotorischen, wohl reflektorisch (Uterus, Ovarien) bedingten Erscheinungen (Ödem, Hyperämie), aber kombiniert mit deutlichen, zum Teil recht intensiven, wenn auch örtlich beschränkten, entzündlichen Vorgängen (Exsudation, Infiltration, Blutungen u. s. w.); also mit Vorgängen, die von mancher Seite wohl als angioneurotische Entzündung bezeichnet werden würden, ähnlich wie es Kreibich[1]) für seine und verwandte Fälle getan hat.

Wir möchten hier die Frage gar nicht anschneiden, ob es sich hiebei um einen graduellen Unterschied, einen Übergang rein vasomotorischer Prozesse in einen echten entzündlichen Vorgang handelt, oder ob vasomotorische Symptome nur die zu grunde liegenden entzündlichen Prozesse begleiten. Jedenfalls liegen in unserem Falle chronische (entzündliche) Veränderungen vor (mikroskopische Untersuchung, klinische Erscheinungen an den Händen und Reste in der Zeit zwischen den Menses), die sich nicht mit dem Gedanken an eine vasomotorische Neurose, also an einen nichtentzündlichen Prozeß, völlig in Einklang bringen lassen. Da eine genügende experimentelle und histologische Untersuchung nicht möglich war, könnten wir nur mit Vermutungen arbeiten. Vielleicht haben wir uns den Zusammenhang auch so zu denken, daß durch das Klimakterium eine Anlage zu angioneurotischen Störungen, bzw. eine geringere Widerstandsfähigkeit erworben ist, und daß auf dieser Grundlage Einflüsse irgendwelcher Art (autotoxisch?, Reflex durch Nervenreizung?) zur Zeit der Menses, die ja eine Zeit erhöhter nervöser Reizbarkeit darstellen, zu einer Schädigung des Gefäßsystemes führen, die sich dann in den beschriebenen Hauterscheinungen äußert.

Da beim Vorhandensein einer derartigen „Überempfindlichkeit", wie z. B. in Kreibichs interessanten Versuchen, die stärksten Erscheinungen an vorher hyperämisierten Stellen auftraten, so könnten wir in unserem Falle die stärkeren entzünd-

[1]) K. Kreibich, Die angioneurotische Entzündung, Wien 1905.

lichen Veränderungen an den Händen, die sich mit den häufigen Rückfällen allmählich schwerer gestalteten, als Folge einwirkender Schädlichkeiten (Traumen, Kälte u. s. w.) ansehen. An Beziehungen zur Raynaudschen Krankheit denken wir trotz der Empfindlichkeit gegen Kälte und gelegentlicher leichter Parästhesien deshalb weniger, weil die Erscheinungen an den Füßen, im Gegensatz zu denen an den Händen, sich in ihrer Schwere von denen am übrigen Körper nicht unterschieden und die Parästhesien eigentlich nur mit der Verschlimmerung oder dem Auftreten neuer Herde bemerkt wurden.

Wenn auch einzelne Efflorescenzen entfernt an solche des Lupus erythematosus erinnerten, so scheint uns doch diese Erkrankung hier gar nicht in Frage zu kommen, weil zu keiner Zeit im ganzen Verlauf der Erkrankung auch nur die Andeutung einer narbigen Atrophie an irgend einem der Herde sich hat nachweisen lassen.

Im Anfange des Jahres 1909 sahen wir die Patientin wieder. Die Erscheinungen an der Haut waren im wesentlichen die gleichen, nur waren vielfach die fühlbaren Infiltrationen erheblich deutlicher geworden, und es fanden sich, zum Teil in diffuser Form und weniger scharf begrenzt ohne Veränderungen der Oberfläche, z. B. an der Radialseite des rechten Unterarmes, fast an Sklerem erinnernde Verdichtungen des Gewebes. Außerdem traten seit einiger Zeit ohne besondere Pulsbeschleunigung die störenden Herzpalpitationen auch am Tage auf, vergesellschaftet mit häufig und leicht, besonders beim Treppensteigen, auftretenden Atembeklemmungen. Im Verein mit dem schon immer deutlich gewesenen, jetzt nicht stärker gewordenen, leichten Exophthalmus und der mäßigen Vergrößerung der Schilddrüse müssen wir diese Erscheinungen wohl als solche eines Morbus Basedowii auffassen, bei dem ja vasomotorische Prozesse nicht Seltenes sind. Auch über skleremartige Prozesse ist ja dabei schon berichtet worden.

Vielleicht können wir also auch einen „latenten“ Morbus Basedowii zu den Hautveränderungen in Beziehung bringen. Allerdings weisen darauf nur die schon mehrere Jahre bestehenden und früher als rein nervöse Beschwerden aufgefaßten Herzpalpitationen hin. Jedenfalls ist wohl die Schwere der Symptome zum Teil davon abhängig.

WELLCOME LIBRARY 176 INSTITUTE

A SELECTION FROM MESSRS. REBMAN'S LIST

Text-Book of Special Pathology

For the Use of Students and Practitioners of Medicine. By JAMES M. BEATTIE, M.A., M.D. Edin., Professor of Pathology and Bacteriology, University of Sheffield; Honorary Pathologist to the Sheffield Royal Infirmary and Sheffield Royal Hospital; Examiner in the Universities of Edinburgh and Liverpool, etc.; and W. E. CARNEGIE DICKSON, B.Sc., M.D., M.R.C.P. Edin., Lecturer in Pathological Bacteriology, and Senior Assistant to the Professor of Pathology, University of Edinburgh; Assistant Pathologist, Royal Infirmary, Edinburgh.

Demy 8vo., over 600 pages, with two Coloured Plates and 191 Half-tone Illustrations. Cloth, price **17s. 6d.** net.

ALSO BY THE SAME AUTHORS

Text-Book of General Pathology

Demy 8vo., 500 pages, with four Coloured Plates and 162 Half-tone Illustrations Cloth, price **17s. 6d.** net.

These works are based upon the teaching of the Pathological School of the University of Edinburgh, with which Prof GREENFIELD has so long been associated. *The British Medical Journal*, in reviewing "General Pathology," says: "The text bears the impress of original research, and the illustrations, which are new and specially prepared for the work, are a welcome change from the semi-diagrammatic, conventional pictures often handed down from one text-book to another."

Guide to Diagnosis in Diseases of the Throat, Nose, and Ear.

By DAN MCKENZIE, M.D. Glas., C.M., Assistant Surgeon to the Central London Throat and Ear Hospital.

Crown 8vo., 304 pages, Illustrated. Cloth, price **5s.** net.

A Manual of Practical X-Ray Work

By DAVID ARTHUR, M.D. Glas., D.P.H., Lecturer in Electro-Therapy and Electro-Therapeutist to the West London Hospital; and JOHN MUIR, B.Sc. Glas, M.B., Ch.B.

Demy 8vo., 256 pages, with 122 Illustrations, many of which are from original sources. Cloth, price **7s. 6d.** net.

Elementary Practical Treatise on Diseases of the Pharynx and Larynx

By Dr. E. J. MOURE, Surgeon-in-Charge of the Nose, Throat, and Ear Department of the Faculty of Medicine, Bordeaux. Translated and Adapted by J. MALCOLM FARQUHARSON, M.B., F.R.C.P. Edin., etc.

The author has striven to furnish General Practitioners with useful information regarding the affections of the Pharynx and Larynx, with which they are not always conversant, and this work is the outcome of nearly thirty years' personal clinical and therapeutical observations.

Demy 8vo., 416 pages, with 210 Illustrations in the text, many of which are printed in colours. Cloth, price **12s. 6d.** net.

Syphilis: Its Diagnosis, Prognosis, Prevention and Treatment.

A Concise, Practical, and Up-to-date Handbook for the Practitioner and Student. By THOMAS PUGH BEDDOES, M.B., B.C. Camb., F.R.C.S Eng., Surgeon to the London Hospital for Diseases of the Skin; Surgeon to the Westminster General Dispensary; Registrar, London Lock Hospital.

"A handy and readable volume, the most striking characteristic of which is its practical character, especially in the sections dealing with treatment."—*The Lancet.*

Crown 8vo., 232 pages. Cloth, price **5s.** net.

The Theory of Ions.

A Consideration of its Place in Biology and Therapeutics. By WILLIAM TIBBLES, M.D., LL.D., L.R.C.P., etc., Author of "Food and Hygiene."

Crown 8vo., 150 pages. Cloth, price **2s. 6d.** net.

Regional Dermatology.

An Elementary Manual of Regional Topographical Dermatology. By R. SABOURAUD, Director of the City of Paris Dermatological Laboratory at the St. Louis Hospital. Translated by C. F. MARSHALL, M.D.

Royal 8vo, 660 pages, with 231 Photo-Engravings in the text. Cloth, price **21s.** net.

Ophthalmic Surgery:

A Handbook of the Surgical Operations on the Eyeball and its Appendages as practised at the Clinic of Professor FUCHS. By Dr. JOSEF MELLER, Privat-Docent and First Assistant K.K. II., University Eye Clinic, Vienna.

Royal 8vo., 266 pages, with 118 Original Illustrations from special drawings made by an artist under the supervision of the author, some printed in colours. Cloth, price **12s. 6d.** net.

Bier's Text-Book of Hyperæmia as Applied in Medicine and Surgery

By Prof. Dr. AUGUST BIER, of Berlin. Only Authorised Translation from the Sixth Revised German Edition by Dr. GUSTAVUS N. BLECH, Chicago.

NOTE.—There are other books bearing upon Bier's Hyperæmic Treatment, but this is a translation of the Sixth Edition of Prof. AUGUST BIER'S *personal* work, entitled Bier-"Hyperamie als Heilmittel." Hyperæmic Treatment being so inseparably connected with Prof. Bier's name through his work in placing it on a truly scientific basis, those wishing to know all about his methods will be well advised, and we feel sure will prefer, to go direct to the fountain-head.

Demy 8vo., over 456 pages, with 39 Illustrations Cloth, price **12s. 6d.** net.

LONDON: REBMAN LIMITED, 129 SHAFTESBURY AVENUE, W.C.

MESSRS. REBMAN'S LATEST PUBLICATIONS

Accidental Injuries to Workmen

With Reference to Workmen's Compensation Act, 1906

By H. NORMAN BARNETT, F.R.C.S., Surgeon, Cripples' Home, Belfast; Author of "Legal Responsibility of the Drunkard," etc. With Article on "Injuries to the Organs of Special Sense" by CECIL E. SHAW, M.A., M Ch., M.D., Lecturer on Ophthalmology and Otology, Queen's University of Belfast; Assistant Surgeon, Belfast Ophthalmic Hospital, etc. And Legal Introduction by THOMAS J. CAMPBELL, M.A., LL.B., Barrister-at-Law; Author of "Workmen's Compensation" and "Irish Land Purchase."

Demy 8vo., 384 pages. Cloth, price **7s. 6d.** net.

A Text-Book of Mental Diseases

By EUGENIO TANZI, Professor of Psychiatry in the Royal Institute of Higher Studies of Florence. Authorised Translation from the Italian by W. FORD ROBERTSON, M.D., C.M., Pathologist to the Scottish Asylums, Edinburgh; Member of the Medico-Psychological Association of Great Britain and Ireland; Foreign Member of the Società Freniatrica Italiana; Author of "A Text-Book of Pathology in Relation to Mental Diseases"; and T. C. MACKENZIE, M.D., F R C P. Edin., Medical Superintendent, Inverness District Asylum; Member of the Medico-Psychological Association of Great Britain and Ireland.

By specialists in nervous diseases Professor Tanzi is universally recognised as standing in the front rank of modern alienists. The Psychiatric Clinic of Florence, of which he is director, has world-wide reputation, and from its wards and laboratory there have emanated in the course of the last fourteen years some of the most important original contributions that have been made to our knowledge of diseases of the nervous system. This work shows all the thoroughness and originality that might be expected from the head of so brilliant a school of neurological science.

Royal 8vo., 820 pages, 123 Illustrations. Cloth, price **24s.** net.

Surgical Diseases of Children

A Modern Treatise on Pediatric Surgery

By SAMUEL W. KELLEY, M.D., Professor of Diseases of Children, Cleveland College of Physicians and Surgeons; Pediatrist, St. Luke's Hospital and City Hospital, Cleveland.

More than 300 Illustrations, mostly of the author's own cases, are an attractive and instructive feature of the work, rendered more valuable by full descriptions under each, forming little clinics in themselves.

Royal 8vo., 768 pages, Illustrated. Cloth, price **21s.** net.

Clinical Commentaries deduced from

The Morphology of the Human Body

By Professor ACHILLE DE GIOVANNI, Director of the General Medical Clinic, University of Padua. Translated from the Second Italian Edition by JOHN JOSEPH EYRE, M.R.C.P., L.R.C.S I., D.P.H. Camb.

De-Giovanni's morphological method is founded upon the facts that the cause of the special morbidity of the organisms resides in their special morphology, and that the same principle which explains the formation of the organs, of the organisms and their function, explains the anomalies of form and of function that the organisms present during the periods of life. Since the first edition of this book was published it is satisfactory to know that similar conceptions have not only been confirmed, but also fully approved, by many eminent biologists throughout Europe.

Medium 8vo., 456 pages, Illustrated. Cloth, price **15s.** net.

LONDON: REBMAN LIMITED, 129 SHAFTESBURY AVENUE, W.C.